

**UNIVERSIDAD INTERAMERICANA PARA EL
DESARROLLO**



UNIVERSIDAD INTERAMERICANA

FACULTAD DE CIENCIAS DE LA SALUD

CARRERA FARMACIA Y BIOQUIMICA

Efecto cicatrizante de una crema a base del extracto
hidroalcohólico del *Piper aduncun* (matico) en animales de
experimentación

AUTORES:

Alberto Trujillo Elba

Alva Lázaro Lucia

Delgado Ahumada, Lily

Acaro Chuquicaña Fidel Ernesto

Álvares Flores Héctor Rubén

LIMA- PERÚ

2018

DEDICATORIA

Dedicamos este trabajo de investigación a Dios por ser el inspirador para cada uno de estos pasos dados en nuestro convivir diario; a nuestros padres por ser los guías en el sendero de cada acto que realizamos hoy, mañana y siempre; a nuestros hermanos, por ser el incentivo para seguir adelante con este objetivo, a nuestros profesores por entregarnos sus conocimientos para realizar los propósitos que tengo en mente.

AGRADECIMIENTO

A la Universidad Interamericana para el Desarrollo por permitirnos usar las instalaciones de la misma para la realización de este trabajo de investigación.

Al Centro de Investigación de la Universidad Interamericana para el Desarrollo por su gran ayuda y colaboración en cada momento de consulta y soporte en nuestro estudio.

Los autores

INDICE GENERAL

	Pág
Dedicatoria	
Agradecimiento	
Índice general	
Índice tablas	
Índice de figuras	
Resumen	
Abstract	
Introducción	1
CAPÍTULO I: PLANTEAMIENTO DEL PROBLEMA	2
1.1. Descripción de la realidad problemática	2
1.2. Formulación del Problemas	4
1.2.1. Problema general	4
1.2.2. Problemas específicos	4
1.3. Objetivos	4
1.3.1. Objetivo general	4
1.3.2. Objetivos específicos	4
1.4. Justificación	5
CAPÍTULO II: FUNDAMENTOS TEÓRICOS	7
2.1. Antecedentes	7
2.1.1. Antecedentes Nacionales	7
2.1.2. Antecedentes Internacionales	9
2.2. Bases teóricas	13
2.3. Marco conceptual	29
2.4. Hipótesis	31

2.5. Operacionalización de variables e indicadores	32
CAPÍTULO III: MÉTODODOLOGÍA	33
3.1. Tipo y nivel de investigación	33
3.2. Descripción del método y diseño	33
3.3. Población y muestra	38
3.4. Técnicas e instrumentos de recolección de datos	39
3.5. Procesamiento y análisis de datos	39
CAPÍTULO IV: PRESENTACIÓN Y ANÁLISIS DE LOS RESULTADOS	40
4.1. Presentación de resultados	40
4.2. Discusión	45
CAPÍTULO V: CONCLUSIONES Y RECOMENDACIONES	48
5.1. Conclusiones	48
5.2. Recomendaciones	48
REFERENCIAS BIBLIOGRÁFICAS	49
ANEXOS	59

ÍNDICE DE TABLAS

	Pág
Tabla 1. Constituyentes químicos del aceite esencial de <i>Piper aduncum</i>	25
Tabla 2. Análisis organoléptico del extracto hidroalcohólico de hojas de matico	34
Tabla 3. Análisis fitoquímico del extracto hidroalcohólico de hojas de matico	36
Tabla 4. Diseño experimental del efecto cicatrizante del matico en roedores	38
Tabla 5. Evolución de la cicatrización de tipos de heridas y días de evolución	40
Tabla 6. Progreso del tiempo de evolución de la cicatrización	41

INDICE DE FIGURAS

	Pág
Figura 1. Arquitectura de la piel	14
Figura 2. Heridas crónicas de la enfermedad vascular periférica	18
Figura 3. Reparación versus generación de tejido	20
Figura 4. Reparación versus regeneración en distintas fases	21
Figura 5. <i>Piper aduncum</i>	23
Figura 6. Estructura química de las hojas de matico	26
Figura 7. Evolución de la herida simple con crema de matico al 25%	41
Figura 8. Evolución de la herida simple con crema de matico al 40%	42
Figura 9. Evolución de la cicatrización en herida profunda con crema al 25%	43
Figura 10. Evolución de la cicatrización en herida profunda con crema al 40%	44

RESUMEN

Las plantas tienen un inmenso potencial para el tratamiento de heridas y quemaduras, como es el caso de *Piper aduncun*, se utilizan las partes aéreas se aplican contra infecciones microbianas, afecciones reumáticas y como astringente. El objetivo principal fue determinar el efecto cicatrizante de una crema a base del extracto hidroalcohólico del *Piper aduncun* “matico” en animales de experimentación. El método de estudio fue experimental, longitudinal y prospectivo, en el análisis fitoquímico se determinó presencia de: taninos, compuestos fenólicos, flavonoides y alcaloides. Se utilizaron ratas y ratones, recibieron incisiones quirúrgicas, en todos los grupos fueron tratados con crema tópica en dosis de dos veces al día durante siete días consecutivos. El resultado demostró que la aplicación tópica del 25% y el 40% de la crema de “matico” redujo el porcentaje de herida, aunque fue superior en todas las evaluaciones la concentración al 40%, incluyendo menor tiempo de cicatrización. Se concluye que la aplicación tópica de la crema de *Piper aduncun* al 25% y 40% tiene un potencial efecto en la cicatrización de heridas. La crema a base de “matico”, sería un tratamiento complementario junto con los métodos actuales, así puede mejorar la curación de heridas y promover la salud de la sociedad.

Palabras clave: *Piper aduncun*, matico, cicatrizante, heridas, crema.

ABSTRACT

The plants have an immense potential for the treatment of wounds and burns, as is the case of *Piper aduncun*, the aerial parts are used to apply against microbial infections, rheumatic affections and as an astringent. The main objective was to determine the healing effect of a cream based on the hydroalcoholic extract of *Piper aduncun* "matico" in experimental animals. The study method was experimental, longitudinal and prospective, in the phytochemical analysis the presence of: tannins, phenolic compounds, flavonoids and alkaloids was determined. Rats and mice were used, they received surgical incisions, in all groups they were treated with topical cream in doses of twice a day for seven consecutive days. The result showed that the topical application of 25% and 40% of the "matico" cream reduced the wound percentage, although it was higher in all the evaluations, the 40% concentration, including a shorter healing time. It is concluded that the topical application of the *Piper* cream *aduncun* at 25% and 40% has a potential effect on wound healing. The cream based on "matico" would be a complementary treatment along with current methods, so it can improve the healing of wounds and promote the health of society.

Keywords: *Piper aduncun*, matico, cicatrizante, wounds, cream.

INTRODUCCIÓN

Un factor motivador para nuestra investigación fue la relativa falta de datos contemporáneos y de calidad sobre la cantidad de personas afectadas por heridas complejas, la cantidad de recursos que se consumen en el manejo de heridas, la naturaleza de la atención que reciben las personas y los resultados alcanzados cómo se experimentan estos resultados. Las plantas tienen un inmenso potencial para el tratamiento de heridas y quemaduras. Estos agentes naturales inducen la curación y la regeneración del tejido perdido por múltiples mecanismos. Estas fitomedicinas no solo son accesibles y económicas, sino que también son seguras. La presencia de varios constituyentes que sostienen la vida en las plantas ha instado a los científicos a examinar estas plantas con el fin de determinar las propiedades potenciales de curación sobre heridas. Aunque se han realizado pocos estudios científicos para validar estas afirmaciones. La investigación sobre agentes de curación de heridas es un área en desarrollo en las ciencias biomédicas. La medicina tradicional es uno de los sistemas holísticos de la medicina que proporciona información valiosa sobre remedios naturales. En la práctica popular, a través de las plantas con propiedades medicinales y debido a su uso en el tratamiento de heridas en la medicina tradicional, evaluamos los potenciales de esta planta como agente de cuidado de heridas al estudiar los efectos del extracto de “matico” en diferentes parámetros del cuidado de heridas. Nuestra investigación, estará conformada para una mejor comprensión y orden cronológico, en cinco capítulos que incluyen: planteamiento del problema, marco teórico, metodología, análisis de resultados, conclusiones, recomendaciones, finiquitando con las referencias que enfocan diversos aspectos relacionados con *Piper aduncun*. Este estudio se realizó con el objetivo de determinar el efecto cicatrizante de una crema a base del extracto hidroalcohólico del *Piper aduncun* (matico) en animales de experimentación.

CAPÍTULO I: PLANTEAMIENTO DEL PROBLEMA

1.1. Descripción de la realidad problemática

La atención de heridas es un gasto importante en salud. El tratamiento de quemaduras, heridas quirúrgicas y traumáticas, úlceras diabéticas en miembros inferiores y heridas en la piel es un gran desafío médico con las terapias actuales que se centran principalmente en las medidas de atención de apoyo. La reparación exitosa de la herida requiere una serie de pasos estrechamente coordinados que incluyen coagulación, inflamación, angiogénesis, formación de tejido nuevo y remodelación de la matriz extracelular ^(1,2).

La atención de heridas es un problema importante de salud pública. En los últimos diez años, más de 190,000 pacientes han sido ingresados por quemaduras agudas en los Estados Unidos, con 24,591 pacientes ingresados solo en el 2013. Si bien el daño directo al área del tejido causado por la lesión primaria a menudo es irreversible, el daño secundario causado por la progresión de la herida por quemadura es susceptible de intervención terapéutica ⁽²⁾.

Las heridas que no cicatrizan representan un gran desafío en la medicina clínica, tanto en términos de prevalencia como de complejidad. Se ha estimado que entre el 1% y el 2% de la población de los países desarrollados experimentará una herida crónica durante su vida. Las úlceras en el pie diabético, las úlceras venosas en la pierna y las úlceras por presión comprenden la mayoría de estas heridas crónicas. En los Estados Unidos, las heridas crónicas afectan a más de 6,5 millones de personas ⁽³⁾. Además, este tipo de heridas tienen un impacto económico significativo.

Los estudios que utilizan la base de datos de investigación de práctica general en el Reino Unido han encontrado que la incidencia de úlceras venosas de la pierna es de tres a cuatro veces mayor, y la incidencia de úlceras por presión de cinco a siete veces mayor, en personas mayores de

80 años en comparación con personas de 65 a 70 años. La atención de heridas crónicas cuesta alrededor de 10 mil millones de dólares al año, y es probable que la atención de heridas en adultos de 65 años de edad o más represente la mayoría de estos costos ⁽⁴⁾.

Una encuesta exhaustiva en una gran ciudad del Reino Unido estimó que 1.47 personas por 1000 tienen una herida compleja en cualquier momento ⁽⁵⁾. El cuidado de las personas con heridas complejas es costoso porque la cicatrización de las heridas es prolongada, por ejemplo, el manejo de heridas a largo plazo representa aproximadamente el 5,5% de todos los gastos del Servicio Nacional de Salud del Reino Unido. La curación tardía también tiene un impacto negativo en la calidad de vida de las personas ⁽⁶⁾.

A medida que la población mundial envejece, los recursos de salud necesarios para el manejo de heridas complejas y las implicaciones para la sociedad seguirán aumentando; por lo tanto, el tratamiento clínico y rentable de las heridas es un problema de salud internacional urgente ⁽⁶⁾.

El tratamiento de heridas sigue siendo un desafío importante debido al envejecimiento de la población y al aumento de la diabetes y la obesidad, afecciones que contribuyen a una curación difícil de las heridas. También tienen una mayor mortalidad, estadías prolongadas en el hospital, peor calidad de vida y una mayor tasa de estar en un centro de atención a largo plazo cuando se les da de alta ⁽⁷⁾.

El apoyo a la investigación biomédica permite a los investigadores buscar tratamientos más efectivos y medidas preventivas para diversas enfermedades, y sirve como guía para nuevas políticas, desarrollo económico y nuevos productos comerciales ⁽⁸⁾. Este tipo de trabajo se está realizando cada vez más para establecer y priorizar las incertidumbres clave de la salud.

1.2. Formulación del problema.

1.2.1. Problema general

1. ¿Cuáles es el efecto cicatrizante de una crema a base del extracto hidroalcohólico del *Piper aduncun* (matico) en animales de experimentación?

1.2.2. Problemas específicos

1. ¿Cuáles son los compuestos activos responsables del efecto cicatrizante del *Piper aduncun* (matico)?
2. ¿En qué tipo de las diferentes heridas inducidas en las ratas albinas es menor en el tiempo de cicatrización por el extracto hidroalcohólico de “matico”?
3. ¿Cuál de las concentraciones del extracto hidroalcohólico de “matico” es más efectiva en el proceso de cicatrización?

1.3. Objetivos de la investigación

1.3.1. Objetivo generales

1. Determinar el efecto cicatrizante de una crema a base del extracto hidroalcohólico del *Piper aduncun* “matico” en animales de experimentación.

1.3.2. Objetivos específicos

1. Identificar los componentes activos del *Piper aduncun* “matico”.
2. Evaluar los diferentes tipos de heridas inducidas en las ratas albinas en el proceso de cicatrización del extracto hidroalcohólico “matico”
3. Comparar las concentraciones del extracto hidroalcohólico “matico” en el proceso de cicatrización.

1.4. Justificación de la investigación.

En la actualidad, las bajas condiciones económicas y la poca accesibilidad de la población a instituciones de salud, permite revalorar el uso de plantas medicinales con acciones paliativas, preventivas o curativas sobre algunas afecciones o síntomas. Dentro de estos productos se encuentra el “matico”, producto natural que se cultiva de forma incipiente que, dadas sus propiedades sobre una serie de enfermedades, lo convierten en un producto industrializable y exportable.

Recientemente, la necesidad de una rápida cicatrización de las heridas ha aumentado significativamente debido al creciente número de pacientes diagnosticados con diabetes, obesidad incluyendo las quemaduras. Estas condiciones han contribuido a un aumento en el número de pacientes con heridas crónicas en todo el mundo, incluyendo nuestro país.

El proceso de curación de heridas puede ser facilitado por productos naturales con propiedades medicinales. Se han realizado numerosos estudios sobre las propiedades de curación de heridas de productos naturales con acciones de síntesis antiinflamatoria, antioxidante, antibacteriana y pro-colágeno. Sus propiedades medicinales podrían ser aportadas por los constituyentes fitoquímicos bioactivos, debido a que cada agente bioactivo puede tener una función específica en las propiedades de curación de heridas ⁽⁹⁾.

Existe la posibilidad de dar una solución alternativa a través de la medicina tradicional, aunque falta mayor exigencia en los tratados de desarrollar investigaciones de nivel experimental. Por ello realizaremos investigación con productos vegetales y nuestros resultados serán una alternativa de solución ante los eventos adversos en las quemaduras y heridas.

Generaremos difundir el conocimiento relacionado con la tecnología de curación de heridas con respecto a las patentes, a partir de la formulación de una crema. Esta información puede contribuir a la planificación de estrategias de inversión y políticas tecnológicas relacionadas con la curación de heridas.

Es de gran interés incluso profundizar nuestro conocimiento sobre los mecanismos celulares de acción de los extractos acuosos de plantas nativas. Posteriormente, esto puede ayudar a los investigadores a buscar nuevos agentes con capacidad cicatrizante.

Por estas razones, la investigación en curación de heridas es necesaria para identificar el enfoque óptimo para la preparación de cremas cicatrizantes.

CAPÍTULO II: FUNDAMENTOS TEÓRICOS

2.1. Antecedentes de la investigación

2.1.1. Antecedentes Nacionales

Alcedo (2018), el objetivo de su estudio fue determinar el efecto cicatrizante del extracto hidroalcohólico de las hojas de *Gamochaeta purpurea* (L.) Cabrera “keto keto”, en ungüento aplicados en ratones *Mus musculus* Balb C. El método desarrollado fue experimental, de nivel explicativo, con siete grupos en total de 49 ratones de ambos sexos, aplicándose el método tensiométrico y Vaisberg. Los resultados obtenidos para el proceso de cicatrización fueron ungüento al 10% de “Keto Keto”, ungüento al 30% de “keto keto” y extracto natural al 170 mg/Kg en un extracto seco del 0,85%, según estos valores obtenidos, se demuestra que a mayor fuerza de tensión en la abertura de la piel cicatrizada en los ratones tendrá mayor porcentaje de eficacia de cicatrización. El investigador concluye que el extracto hidroalcohólico de “keto keto”, contiene componentes bioactivos de compuestos fenólicos, flavonoides, alcaloides, taninos y saponinas que contribuyen al proceso de la cicatrización. El ungüento y el extracto seco de *Gamochaeta purpurea* (L.) Cabrera posee actividad cicatrizante ⁽¹⁰⁾.

Alcedo et al., (2017), se plantearon el objetivo de determinar el efecto cicatrizante del ungüento a base de extracto etanólico de las hojas de *Dodonaea viscosa* Jacq. “Chamisa”, en ratones Balb/c 53. Se realizó con el método de tipo experimental, de nivel aplicativo, con siete grupos en total y una muestra de 56 ratones Balb/c 53. Los resultados se observó la variabilidad de las diferencias que existen entre los grupos de control y los tres tratamientos de concentración de “Chamisa”. Los investigadores concluyen que el ungüento del extracto etanólico de *Dodonaea viscosa* al 10% presenta actividad cicatrizante en un 75.42%, al 10%, tiene un mayor porcentaje de cicatrización en comparación con el control positivo, ungüento de *Croton lechleri* “Sangre de Drago” al 10% (54.91% del test de cicatrización) ⁽¹¹⁾.

Paco et al., (2016), plantearon el objetivo de evaluar el efecto cicatrizante del extracto hidroetanólico de *Piper aduncum*, en una línea celular de

fibroblastos Derales Adultos Humanos (hDFa). El método de estudio fue experimental, el extracto se obtuvo mediante extracción sólido-líquido, fue concentrado y liofilizado. Los valores de concentración efectiva media (EC50), concentración inhibitoria media (IC50), y el porcentaje de proliferación celular; fueron determinados por ensayos con sales de tetrazolio (MTT). La migración celular se evaluó mediante la “técnica de rayado”. Se analizó la expresión de factores de crecimiento mediante el ensayo de reacción en cadena de la polimerasa con transcriptasa reversa a tiempo real (RT- qPCR). Los resultados en la línea hDFa evidenció un IC50 de 200 µg/mL con el extracto, el valor de EC50 fue 103,5 µg/mL. En el ensayo de proliferación, la proteína K2; mostró mayor actividad en la proliferación respecto de otros tratamientos (1 µg/mL). En el ensayo de migración de fibroblastos, la proteína K2 mostró mayor actividad (50 µg/mL). La expresión relativa del factor de crecimiento derivado de plaquetas (PDGF) se incrementó 8,6 veces respecto al control, en presencia de la proteína K2. Los investigadores concluyeron que el extracto hidroetanólico, de *Piper aduncum*, así como las proteínas que contiene, incrementaron la proliferación y migración de fibroblastos dermales humanos (hDFa); así mismo, aumentaron la expresión de factores de crecimiento que intervienen en el proceso de cicatrización⁽¹²⁾.

Gallardo et al., (2015), desarrollaron el objetivo de determinar el efecto cicatrizante del gel elaborado del látex de *Croton lechleri* “Sangre de Drago” a diferentes concentraciones (0,5%, 1% y 2%). El método de investigación fue experimental y de corte transversal, de nivel relacional, con una muestra de 15 ratones con pesos entre 23 a 25 g. en los que se empleó el método de test de cicatrización, se depiló en la mitad del tercio superior del lomo de los ratones albinos para realizar las incisiones de 1 cm de longitud con un bisturí y aplicar los respectivos geles. Los resultados hallados se obtuvo mayor efecto cicatrizante con el gel al 2% de látex de *Croton lechleri*. Los autores concluyeron que el gel elaborado del látex de “Sangre de Drago” presenta efecto cicatrizante, en orden de mayor a menor efecto se encuentran el gel al 2%, gel al 1% y por último gel

al 0,5% respectivamente, comparados con un control negativo y positivo (Cicatricure®) ⁽¹³⁾.

2.1.2. Antecedentes Internacionales

Asgarirad et al., (2018), tuvieron como objetivo de comparar al vegetal *Albizia Julibressin* y sulfadiazina de plata en la curación de quemaduras de segundo y tercer grado. El método de investigación fue ensayo clínico de ciego simple, en una muestra de 40 pacientes con quemaduras de segundo y tercer grado, 20 pacientes tratados con sulfadiazina de plata y otros 20 pacientes recibieron *Albizia Julibressin*. El porcentaje de curación de la herida se evaluó con dolor, irritación, edema, picazón, eritema, descargas purulentas y síntomas de decoloración de la piel. Además, se determinó la satisfacción de los pacientes y las reacciones adversas a los medicamentos. Los resultados fueron la gravedad del dolor ($p = 0.03$), la inflamación ($p = 0.02$) y las secreciones purulentas ($p = 0.03$) se aliviaron significativamente en el grupo *A. julibressin*. El tiempo de curación se redujo significativamente en quemaduras de segundo grado ($p = 0.03$) y quemaduras de tercer grado ($p = 0.04$) con el tratamiento con *A. julibressin*, así mismo no se detectaron reacciones adversas significativas. Los autores concluyeron que *A. julibressin* mejora los diferentes aspectos terapéuticos de las lesiones por quemaduras y podría ser considerado como una nueva base de hierbas remedio en la herida curaciones ⁽¹⁴⁾.

Choi et al., (2018), el objetivo de este estudio es investigar el efecto de curación de heridas de la mezcla de hierbas, que consiste en *Alchemilla vulgaris* y *Mimosa tenuiflora* (Mimosa). El método de estudio empleado fue experimental, los ratones se dividieron en 2 grupos: grupo de herida por punción (tratamiento con ácido fusídico o mezcla de hierbas, $n = 38$), grupo de herida por incisión (tratamiento con ácido fusídico o mezcla de hierbas, $n = 16$). Los resultados demostraron que la aplicación de un ungüento que contiene la mezcla de las hierbas aplicado en las heridas dorsales de la piel de los ratones, reflejó un efecto rápido que el

tratamiento del ácido fusídico. El análisis histológico demostró que la mezcla de hierbas promovía la reepitelización, la síntesis de colágeno y, especialmente, la regeneración de los apéndices de la piel, como los folículos pilosos. Los investigadores concluyeron que la mezcla de hierbas puede tener un potencial de uso terapéutico para el tratamiento y manejo de la herida cutánea.

Elzayat et al., (2018), plantearon el objetivo de evaluar el potencial de curación de la herida y la actividad antimicrobiana de las formulaciones de henna, granada, extracto de mirra y su mezcla en la escisión, y los modelos de herida en ratas, comparadas con un ungüento comercializado (gentamicina). El método de investigación fue experimental, como muestra se tuvo ratas macho (200-250 g). Los animales fueron elegidos y divididos en seis grupos de cinco animales cada uno. Se utilizó éter para anestésiar a las ratas, que luego se depilaron antes de herir en el sitio predeterminado. Los resultados fueron que el porcentaje de cicatrización de la herida en caso de henna, mirra, granada, la mezcla y gentamicina (10 mg / kg) fue de 85.90 a 98.5%, 88.35 a 99.52%, 93.55 a 100%, 97.30 a 100% y 90.25 a 100%, desde los días 16 a 20, respectivamente. La formulación combinada mostró el mayor incremento en el porcentaje de cicatrización de la herida y la disminución en el período de epitelización en comparación con otras formulaciones y mostró resultados comparables a la pomada estándar. Los estudiosos concluyeron que las formulaciones de plantas combinadas presentan actividad de curación en heridas desarrollados en diseños experimentales.

Mahboubi et al., (2018), propusieron el objetivo de evaluar la eficacia terapéutica de la crema que contiene los aceites esenciales de *Oliveria decumbens* y *Pelargonium graveolens* en la cicatrización de heridas en modelo animal de rata con úlcera en el pie diabético. El método fue experimental, en modelos de rata se comparó con dos fórmulas herbales que contienen cada aceite esencial solo, placebo (la fórmula básica sin

ingredientes activos) y solución salina normal como grupos de control. Después de la anestesia en ratas diabéticas (n = 75) inducida por estreptozotocina (STZ), las heridas diabéticas eran visibles en la superficie dorsal posterior del pie. Los tratamientos se iniciaron el día 1 y se repitieron 3 veces al día durante trece días consecutivos. En los días 1, 3, 5, 8 y 13, los tamaños de las heridas se determinaron y evaluaron. Los resultados hallados reportan que las tres formulaciones de hierbas redujeron el tamaño de las heridas en ratas con úlcera en el pie diabético, mientras que la crema que contenía hierbas combinadas de aceites esenciales de *O. decumbens* y *P. graveolens* tuvo la mayor reparación de tejidos en los modelos de ratas. Los autores concluyeron que debido a los mejores efectos de la cicatrización de heridas de la crema herbal combinada que contiene aceites esenciales de *O. decumbens* y *P. graveolens*, se puede recomendar en el tratamiento de la úlcera en el pie diabético.

Tran et al., (2018), formularon el objetivo de demostrar el aceite esencial de *Cleistocalyx operculatus* como agente dermatológico tópico prometedor para tratar quemaduras. El método de estudio fue experimental, la muestra representativa conformadas por ratones albinos suizos de ocho semanas de edad, con un peso aproximado de 30–32 g. Los animales se dividieron aleatoriamente en jaulas de policarbonato con 4 ratones para cada jaula. Los ratones se anestesiaron con dietil éter durante 3 minutos, luego se eliminó el pelo de la parte posterior de los ratones con una navaja de afeitar. La región proximal dorsal fue asepsiada con polivinil pirrolidona yodada. La lesión térmica fue generada por una barra de aluminio masiva de 10 mm de diámetro precalentada a $100 \pm 5^\circ \text{C}$ / 10 minutos. Los resultados entre los tres grupos de ratones, la tasa de cicatrización de la herida del grupo tratado con aceite esencial (100%) fue significativamente más alta que el ratón tratado con aceite de tamanu (79%) y el grupo control (71%) después de 20 días (0.22 ± 0.03 versus $0.31 \pm 0.02 \text{ cm}^2$) respectivamente ($p < 0,05$). Los investigadores

concluyen que el aceite esencial de *Cleistocalyx operculatus* como agente dermatológico tópico es una alternativa para tratar quemaduras ⁽¹⁸⁾.

Xu et al (2017), tuvieron el objetivo de evaluar la eficacia del *Sophora flavescens* (combinación de 10 hierbas chinas) en la cicatrización de ratas con ulceración perianal. El método de investigación realizado fue experimental, se indujo un modelo en ratas con ulceración perianal mediante inyección subcutánea de ácido acético glacial al 75%. Los animales con úlcera perianal inducida recibieron tratamiento tópico a dosis bajas de *Sophora flavescens*, medias y altas de dos veces al día. El permanganato de potasio, se administró 0,02% a los animales para la comparación. Se realizaron evaluaciones macroscópicas e histológicas del área ulcerada después del tratamiento. Los resultados de la administración tópica de *Sophora flavescens* a dosis media y alta mejoró significativamente la cicatrización de la úlcera perianal en comparación con el control no tratado ($p < 0,05$). La puntuación de ulceración macroscópica se redujo significativamente solo en el grupo tratado con *Sophora flavescens* de dosis altas en comparación con el control ($p < 0,01$). Los autores concluyeron que *Sophora flavescens* mejora la cicatrización de heridas en un modelo de rata con ulceración perianal ⁽¹⁹⁾.

Babaeizadeh et al., (2016), este estudio tuvo como objetivo evaluar el extracto de *Thymus daenensis* y sulfadiazina de plata en la curación de heridas en ratones. El método de este estudio experimental, se utilizó el extracto de etanol de las partes aéreas de *T. daenensis* (Lamiaceae). Se indujeron heridas de quemaduras de segundo grado en tres grupos de ocho ratones Balb / C cada uno. Grupo I: los animales se trataron con crema simple (control), Grupo II: los animales se trataron con crema simple que contenía el extracto de hierba y Grupo III: los animales recibieron el fármaco estándar (sulfadiazina de plata). En los resultados hubo diferencias significativas en el área de superficie y el período de cicatrización de la herida por quemadura entre los grupos, particularmente entre el Grupo II cuando los animales recibieron el extracto de *T.*

daenensis en comparación con el control. En el día 18, no hubo una mejora significativa en el porcentaje de curación de la herida tratada (94.6%) en comparación con los animales que recibieron el medicamento estándar (95.8%). Los autores concluyeron que *T. daenensis* aceleró la cicatrización de heridas en ratones y, por lo tanto, apoya su uso tradicional (20).

2.2. Bases teórica.

2.2.1. Piel

La piel actúa como una envoltura para el cuerpo y está estrechamente integrada al endosqueleto fascial subyacente a través de los ligamentos retinaculares, los vasos sanguíneos, los nervios y los vasos linfáticos (21).

La piel se puede definir a partir de la grasa hipodérmica y del endosqueleto fascial mediante "disección o planos quirúrgicos" que se crean artificialmente a través de regiones de tejido conectivo que son clave para el deslizamiento de la piel sobre la contracción muscular (21).

La piel humana se compone de tres capas distintas: epidermis, dermis e hipodermis, con diversos grados de especialización dentro de cada capa (Figura 1). La epidermis y la dermis están bien caracterizadas, pero se ha prestado muy poca atención a la hipodermis y la retináculo. La piel posee diversas propiedades, entre las que se pueden destacar, las melanogénicas, detergentes, inmunológicas, metabólicas y enzimáticas, termorreguladoras y sensoriales. En la mayor parte de las ocasiones es su primera barrera frente a disímiles agresiones externas, inorgánicas y orgánicas (21).

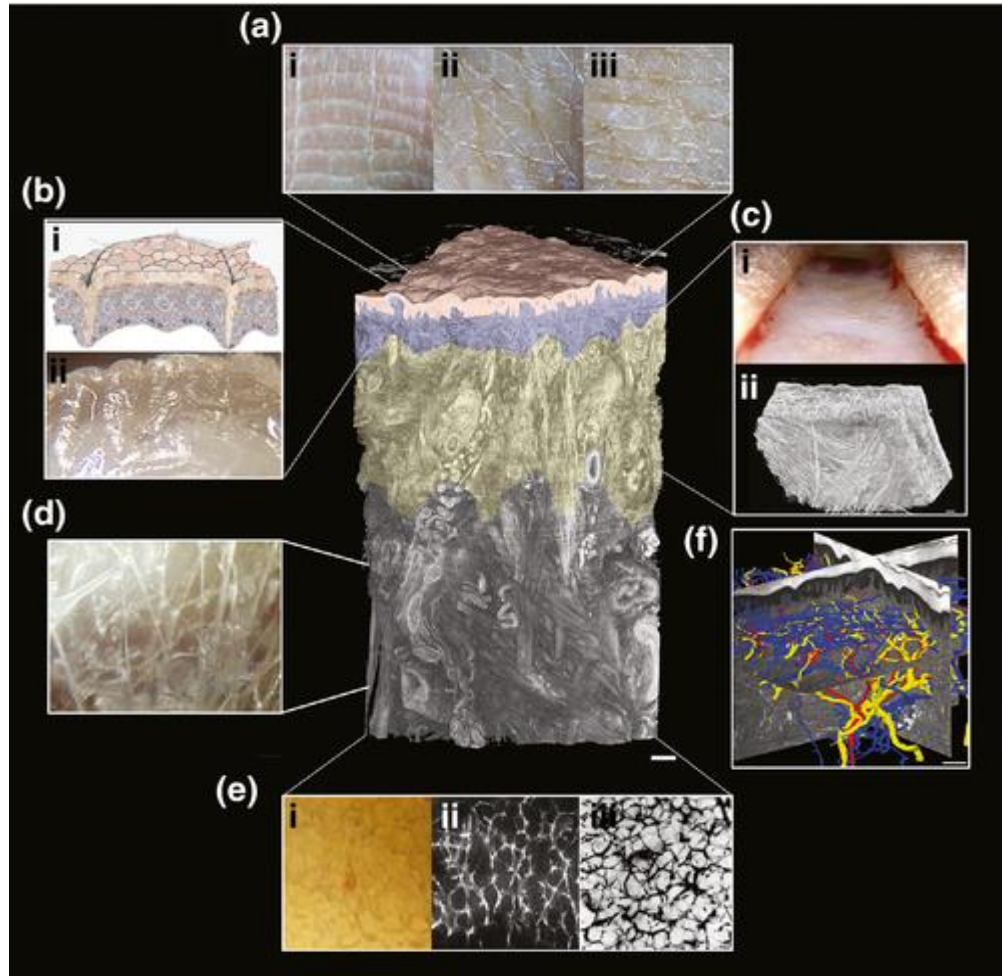


Figura 1. Arquitectura de la piel ⁽²¹⁾.

(a) Topografía superficial de la piel en diferentes sitios del cuerpo

(b) Esquema de la epidermis humana.

(c) Piel reducida al nivel de la dermis

(d) Red microvacuolar colágeno flexible y extensible

(e) Grasa hipodérmica por endoscopia, fluorescencia e inyección de tinta.

(f) Representación 3D de la vascularización de la piel mediante imágenes episcópicas.

En general, la piel humana es el órgano más grande del cuerpo que cubre aproximadamente 1.5–2.0 metros cuadrados y funciona como una barrera física para proteger el cuerpo de patógenos, sustancias químicas, agentes físicos y radiación solar ultravioleta (UV) durante toda la vida. La piel es un tejido complejo que aloja diversos tipos de células especializadas y desempeña muchas funciones, incluidas las funciones de barrera, inmunitarias y sensoriales ⁽²²⁾.

a) Epidermis

La epidermis es la más superficial y biológicamente activa de estas capas, ya que la capa basal del epitelio (estrato basal) se renueva constantemente. A pesar de la alta rotación, se observa un paisaje estable de formas geométricas fractales en la superficie de la piel. Estas formas se deforman con el movimiento, respondiendo a la traslación de fuerzas a través de la red fibrilar dérmica subyacente y forman líneas topográficas. Más de 40 nombres diferentes se han atribuido a las diferentes líneas de piel y pliegues ^(21,22).

La estructura epidérmica cambia de las células anucleares del estrato córneo superficialmente a distintas células de forma hexagonal en el estrato basal. La adherencia entre queratinocitos vecinos se mantiene mediante complejos de unión estrecha. Su presencia le da a la capa epidérmica su flexibilidad para flexionarse y moverse con el cuerpo que cubre. El alto contenido de lípidos, a partir de ceramidas, colesterol y ácidos grasos generados por el estrato granuloso, explica la firmeza y lucidez parcial de la epidermis ^(21,22).

La epidermis estratificada queratinizada y una capa gruesa subyacente de tejidos conjuntivos dérmicos ricos en colágeno son componentes importantes de la piel ⁽²³⁾.

b) Dermis

La dermis suele tener menos de 2 mm de grosor, pero puede que tenga hasta 4 mm de grosor (por ejemplo, en la espalda de un adulto) y proporciona la mayor parte de la resistencia mecánica a la piel.

La dermis tiene dos áreas regionales distintas: la dermis papilar superficial y la dermis reticular más profunda. Los estudios de rastreo de linaje han demostrado que la dermis papilar y la dermis reticular se forman a partir de distintos linajes de fibroblastos que pueden explicar sus diferencias en la arquitectura de las fibrillas.

La dermis papilar interactúa estrechamente con las proyecciones de retos de la epidermis, así como con los folículos pilosos que rodean. El patrón de los folículos pilosos y las estructuras anexas asociadas y las glándulas ecrinas se originan a partir de la señalización local con un compromiso celular previo o una señalización de largo alcance y un patrón derivado de la reacción de difusión ⁽²¹⁾.

c) Hipodermis

La hipodermis se compone principalmente de tejido conectivo laxo que, dependiendo de las formas de sitio de deslizamiento capas o grandes bolsas de tejido adiposo que aísla y protege la piel. El tejido es particularmente rico en proteoglicanos y glicosaminoglicanos, que atrae el líquido hacia el tejido y le confiere propiedades similares a las mucosas.

Los tipos de células que se encuentran en la hipodermis son los fibroblastos, las células adiposas y los macrófagos que tienen un papel particular en la homeostasis de los adipocitos en la obesidad, posiblemente asociada con la remodelación tisular y puede estimular la termogénesis de la grasa durante la exposición al frío y el ejercicio.

El tejido microvacuolar que forma la hipodermis actúa como un depósito activo para el fluido intersticial que puede alterar dinámicamente la rigidez estructural del tejido. La composición de hialuronano, glicosaminoglicano y proteoglicano de la matriz actúa como una esponja para el líquido intersticial cuando se exceden las presiones osmóticas capilares, por ejemplo durante la inflamación.

La integridad del tejido micro vacuolar es, por lo tanto, muy importante para la distribución de fluidos de la homeostasis en el cuerpo. Conceptualmente, se ha argumentado que las unidades micro vacuolares constituyen los componentes básicos de la forma biológica.

Nuestras vistas de la estructura de la piel tienden a ser estáticas y bidimensionales y se centran principalmente en las funciones biológicas. A menudo se pasa por alto el dinamismo de la piel, que implica estiramiento y compresión multidireccionales, lo que permite un movimiento deslizante de baja fricción.

Solo cuando la piel está enferma, cicatrizada o envejecida, apreciamos la importancia de esta característica para la actividad diaria. La piel también proporciona una 'información en vivo' de información de la fisiología sistémica del cuerpo a través de signos físicos, como rubor, sudoración y palidez, y puede informarnos sobre estados de enfermedad, como hipotiroidismo, ictericia o enfermedad de Cushing ⁽²¹⁾.

2.2.2. Heridas

Las heridas son un problema de salud estrechamente vinculado a la práctica de los profesionales de la salud. Generalmente, las heridas son consideradas como lesiones que afectan a la piel produciendo una pérdida de su integridad o una solución de continuidad de los tejidos: epidermis y dermis. La atención a personas heridas, tanto con heridas agudas, casi siempre de origen traumático, como con heridas crónicas o úlceras ⁽²⁴⁾.

De acuerdo a la definición de Chabra et al., (2017) define que cualquier rotura en la continuidad de la piel se llama herida. Se ha definido como alteración de las estructuras y funciones anatómicas normales. En la patología cotidiana, las heridas siguen siendo un problema clínico difícil, con complicaciones tempranas y tardías que presentan una causa frecuente de morbilidad y mortalidad ⁽²⁵⁾.

En una herida superficial, gran cantidad de sistemas se activan en el sitio para eliminar los materiales extraños, ya que la función de barrera primaria de la piel se pierde, y finalmente restaura la estructura normal de la piel. Si bien esto solo puede tener éxito en un grado limitado, una

herida nunca alcanzará la resistencia máxima a la tracción de la piel no herida y, en el mejor de los casos, alcanzará aproximadamente el 70%, la mayoría de las funciones esenciales de la piel se devolverán a la herida.

Sin embargo, esto requiere el suministro de varias células inflamatorias, quimiocinas, citoquinas, moléculas de matriz y nutrientes al sitio de la herida con un aumento concordante de la demanda metabólica. Estos procesos ocurren simultáneamente y generalmente se dividen en tres fases principales de la curación de heridas: inflamatorias, proliferativas y de remodelación ⁽²⁶⁾.

Sin embargo, cuando entran en juego otros factores patológicos, como un estado de enfermedad subyacente, se puede formar una herida crónica (Figura 2).

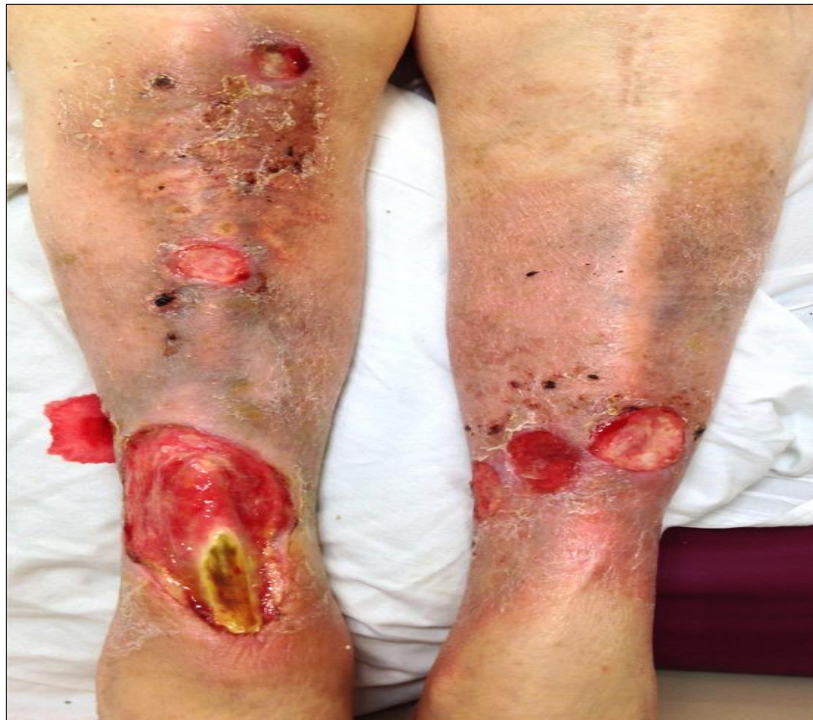

Figura 2. Heridas crónicas de la enfermedad vascular periférica ⁽²⁶⁾.

Esto se refiere a una herida que de alguna manera se ha desviado del curso fisiológico natural de eventos descrito anteriormente y se ha estancado en algún momento. El mecanismo subyacente varía mucho,

pero incluye factores que influyen en el suministro de sangre (enfermedad vascular periférica), función inmune (como inmunosupresión o inmunodeficiencia adquirida), enfermedades metabólicas (como la diabetes), medicamentos o lesiones tisulares locales anteriores (como radioterapia).

Numerosos nutrientes han demostrado ser importantes en la curación de heridas, especialmente en la ingesta de proteínas. Esto se ilustró en un estudio de pacientes ancianos con úlceras por presión, donde el cambio en el área de la úlcera se correlacionó significativamente con la ingesta de proteínas; sin embargo, otros factores también son importantes, como las vitaminas A y C y el zinc.

2.2.3. Cicatrización

La cicatrización cutánea de heridas es un proceso fisiológico esencial que consiste en la colaboración de muchas cepas celulares y sus productos. Los intentos de restaurar la lesión inducida por una agresión local comienzan muy temprano en la etapa inflamatoria. Al final, resultan en reparación, que consiste en la sustitución de estructuras especializadas provocadas por la deposición de colágeno y la regeneración, que corresponde al proceso de proliferación celular y diferenciación posterior a través de células preexistentes en el tejido y / o células madre ⁽²⁷⁾.

En resumen, la cicatrización de herida es una expresión manifiesta de una intrincada secuencia de respuestas celulares y bioquímicas dirigidas a restaurar la integridad del tejido y la capacidad funcional después de la lesión. Algunas veces este proceso fisiológico puede presentar algún tipo de alteración ocasionando pérdidas morfológicas y funcionales importantes, que atentarán contra la utilidad del órgano o tejido agredido.

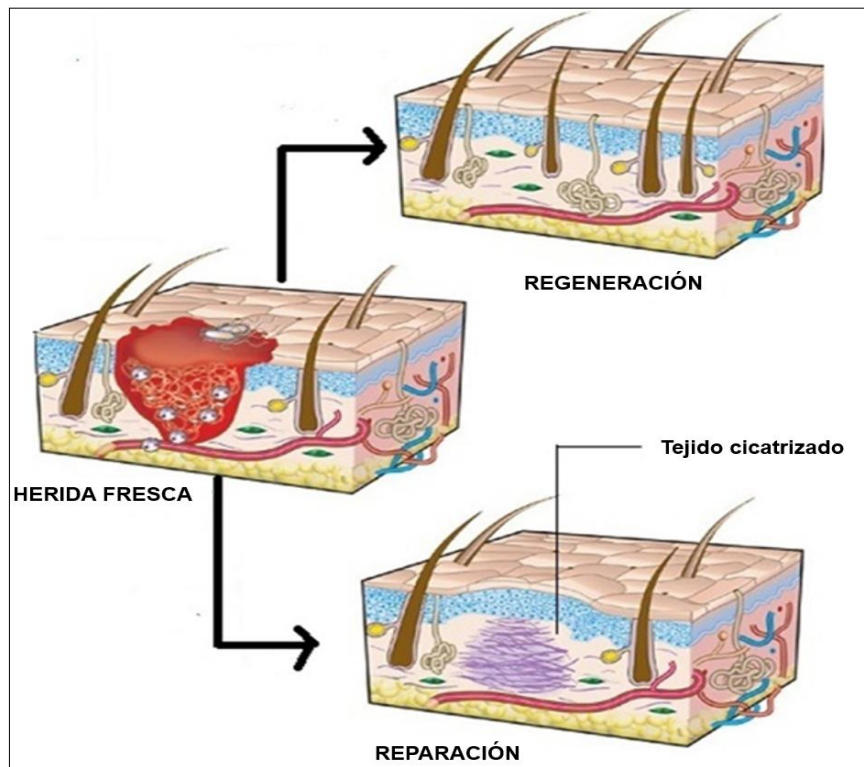


Figura 3. Reparación versus regeneración de tejido ⁽²⁷⁾

Cuando la restitución se produce por medio de tejido que es estructural y funcionalmente indistinguible del tejido nativo, se ha producido la regeneración. Sin embargo, si la integridad del tejido se restablece principalmente mediante la formación de tejido cicatrizante fibrótico, entonces se ha producido una reparación (Figura 3).

La curación de heridas es un proceso importante pero complicado en humanos o animales, que contiene un proceso multifacético gobernado por fases secuenciales pero superpuestas, que incluyen la fase de hemostasia / inflamación, la fase de proliferación y la fase de remodelación ⁽²⁸⁾.

La cicatrización de heridas tiene cuatro distintos pero superpuestos fases: (a) hemostasis (b) inflamación, (c) proliferación y (d) remodelación, véase Figura 4.

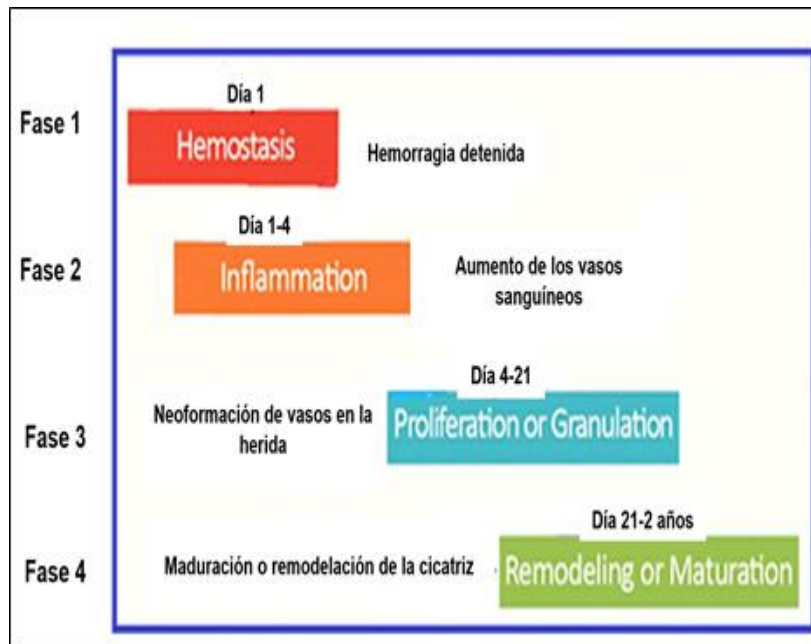


Figura 4. Reparación versus regeneración en distintas fases ⁽²⁷⁾ .

Después de una lesión a la piel, los expuestos sub-endotelio, el colágeno y el factor tisular, activará la agregación plaquetaria, lo que resulta en la desgranulación y la liberación de factores quimiotácticos (quimiocinas) y factores de crecimiento para formar el coágulo, y todos los procedimientos antes mencionados logrará hemostasia exitosa. Los neutrófilos, son las primeras células que aparecen en el sitio de la lesión, limpian los desechos y las bacterias para proporcionar un buen ambiente para la curación de heridas. A continuación, los macrófagos se acumulan y facilitan la fagocitosis de las bacterias que dañan los tejidos. La hemostasia y la fase inflamatoria suelen tardar 72 h en finalizar ⁽²⁹⁾ .

La siguiente fase proliferativa se caracteriza por una acumulación de gran cantidad de células y tejido conjuntivo profuso. La herida abarca fibroblastos, queratinocitos y células endoteliales. La matriz extracelular (MEC), que incluye proteoglicanos, ácido hialurónico, colágeno y elastina, forma un tejido de granulación para reemplazar la formación original del coágulo. Muchas clases de citoquinas participan en esta fase, como la familia del factor de crecimiento transformante β (TGF- β , incluyendo

TGF- β 1, TGF- β 2 y TGF- β 3), interleucina (IL) y factores de angiogénesis.(es decir, factor de crecimiento epidérmico vascular). Esta fase continúa días y semanas ⁽³⁰⁾.

El último paso de la curación de heridas es una fase de remodelación, que necesita un equilibrio preciso entre la apoptosis de las células existentes y la producción de nuevas células. La degradación gradual de la MEC profusa y el colágeno de tipo III inmaduro y la formación de colágeno de tipo I maduro son críticos en esta fase, que continúa algunos meses y años. Cualquier alteración en esta fase puede llevar a una curación excesiva de la herida o una herida crónica ^(31,32).

2.2.4. *Piper aduncum* “matico”

a) Generalidades

La familia Piperaceae se distribuye en regiones tropicales y subtropicales en los hemisferios norte y sur y comprende alrededor de 3600 especies. El género *Piper* constituye el más representado, con alrededor de 2000 especies. En particular, se han estudiado ampliamente las propiedades biológicas de los aceites esenciales (AE) de *Piper aduncum* (Figura 5), que incluyen antiprotozoarios, antihelmínticos, antioxidantes e insecticidas ⁽³³⁾.

Específicamente *Piper aduncum* (nombres comunes: 'aperta-ruão', 'jaborandi-falso', 'pimento-de-macaco' y 'matico') es un arbusto tropical típico de América Central y del Sur ⁽³⁴⁾. Nuestro país tiene el privilegio de contar en su territorio con numerosas plantas medicinales, entre ellas la familia Piperácea.



Figura 5. *Piper aduncum* L ⁽³³⁾.

b) Descripción botánica

Presenta hojas simples, sésiles, estipuladas, enteras alternas, penninervias de apariencia muy rugosa por el haz y con las nervaduras sobresalientes en forma de malla por el lado del envés. en la base de la hoja , con el ápice terminal en punta, de color gris verdoso, pubescente por el envés, olor aromático que recuerda un poco a la menta, sabor cálido amargo no desagradable Su inflorescencia es en espiga simple, densa o compuesta con flores pequeñas hermafroditas aclamídeas, desnudas acompañadas de una bráctea que va a tener un ovario supero con dos estambres. Su fruto es una drupa y su semilla es inseminal, no presenta cáliz ni corola ⁽³⁵⁾.

c) Clasificación taxonómica

A continuación la clasificación botánica ⁽³⁵⁾. De acuerdo a las zonas geográficas o distribución mundial pueden tener sinonimia variada.

División: Magnoliophyta
Clase: Magnoliopsida
Sub Clase: Magnollidae
Orden: Piperales
Familia: Piperaceae
Género: Piper
Especie: *Piper aduncum* L.

d) Fitoquímicos activos

Los constituyentes químicos de los aceites esenciales de *P. aduncum* se muestran en la Tabla 1. El constituyente principal es el apiol, que representó aproximadamente el 38.01% de los constituyentes detectados en los aceites esenciales. Los otros constituyentes principales fueron metil isobutil cetona (8.26%), piperitona (3.34%) y cariofileno (2.45%)⁽³⁶⁾.

El aceite esencial de *P. aduncum* también se ha identificado monoterpenoides oxigenados (50.3%) y sesquiterpenoides oxigenados (29.2%), seguidos de hidrocarburos monoterpenos (9.7%) e hidrocarburos sesquiterpenos (8.2%) y un diterpenoide no identificado (2.0%). Piperitona, alcanfor y viridifloro fueron los componentes principales con 23.7%, 17.1% y 14.5%, respectivamente⁽³³⁾.

El alcanfor, viridiflorol y piperitona, será útil y seguramente proporcionará datos complementarios sobre los compuestos activos antiparasitarios, así como el mecanismo de acción de los mismos⁽³³⁾.

La composición del aceite esencial de *P. aduncum* varía de acuerdo al lugar de procedencia. En América, Sureste Asiático y Oceanía el componente mayoritario es el dillapiol (30 a 90%), en Bolivia el 1,8 cineol (40%), en Panamá el β -cariofileno y aromadendreno⁽³³⁾.

Tabla 1. Constituyentes químicos del aceite esencial de *Piper aduncum*

Principios químicos	Porcentaje (%)
Apiol	38.01
Metil isobutil cetona	8.26
Piperitona	3.34
Cariofilleno	2.45
Biciclo[3.1.1]hept-2-ene, 2,6,6-trimetil	1.45
α -Cariofileno	1.42
Terpineno-4-ol	1.40
γ -Terpineno	1.20
Cariofileno epoxido	1.04
Globulol	0.90
1,5-Cyclooctadieno, 3,4-dimetil	0.80
α -FelandrenO	0.80
α -Pineno	0.74
Miristicino	0.66
α -Muuroleno	0.58
cis-Calameneno	0.58
β -Cimeno	0.45
Pentadecano	0.45
Copaeno	0.42
α -Humuleno epóxido II	0.39
γ -Muuroleno	0.39
α -Terpineno	0.34
α -Cubebeno	0.31
α -Farneseno	0.28
(+)-Ciclosativeno	0.25
Germacreno D	0.16
Ciclohexeno, 4-metil-3-(1-methylethylideno)	0.15
(-)-Espatuleno	0.14

Fuente: Mamood et al., (2016) ⁽³⁶⁾.

En la Figura 6, se observa las estructuras químicas aisladas de las hojas de *Piper aduncum* obtenidos por Luyen et al.,(2016) ⁽³⁷⁾.

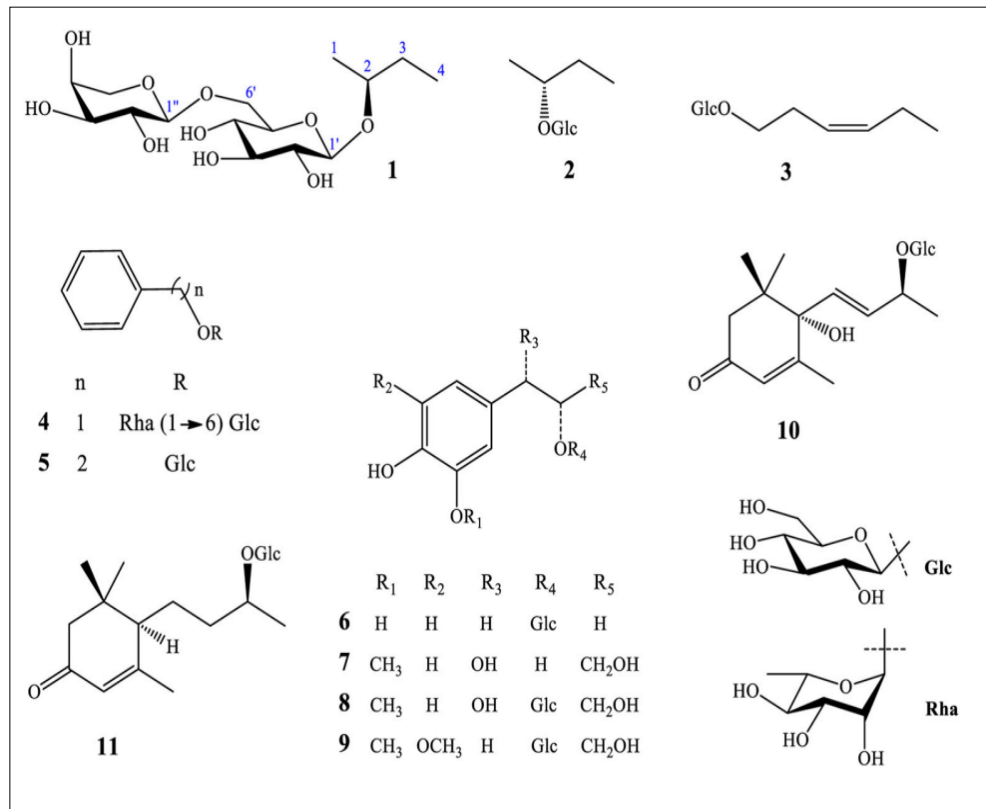


Figura 6. Estructuras químicas de las hojas de matico ⁽³⁷⁾.

- (1) Isobutanol -2-O-β-D-arabinopiranosil (1→6)-O-β-D-glucopiranosida.
- (2) Butil- O-β-D-glucopiranosida
- (3) Hexenil- O-β-D-glucopiranosida
- (4) α-L-rhamnopyranosyl-(1→6)-β-D-glucopiranosida
- (5) 2-feniletíl-O-β-D-glucopiranosida
- (6) 2-(3,4-dihidroxi)feniletíl- O-β-D-glucopiranosida
- (7) Guaiacilglicerol
- (8) Guaiacilglicerol 8-O-βD-glucopiranosida
- (9) Xilocosida
- (10) Roseosida
- (11) 9-hidroxi megastigmano- 4-en-3-ona 9-O-β-D-glucopiranosidas

En resumen, se han hallado 11 compuestos fenólicos de *P. Aduncum* muchas de ellas con actividad farmacológica.

e) Propiedades etnomédicos

Los usos etnomédicos de *Piper aduncum* se registran en cuatro países de América Latina (Brasil, Colombia, Honduras y Perú), en Indonesia y en Papua Nueva Guinea. En la medicina popular de Papúa, el extracto de las hojas de *Piper aduncum* se usa para tratar picaduras de insectos, llagas y heridas de apósito y sarna. Los extractos de la corteza se utilizan para el tratamiento del dolor de muelas, diarrea, disentería, sarna, cortes, tos e infecciones fúngicas. Las raíces se utilizan para tratar dolencias estomacales y respiratorias, heridas en la piel y disentería; mientras que los extractos del tallo y las frutas se utilizan para tratar el dolor de cabeza y el dolor de muelas, respectivamente. Mientras *en* Indonesia para tratar quemaduras ⁽³⁸⁾.

En Perú los extractos de *P. aduncum* se utilizan para el tratamiento de la diarrea; mientras que las partes aéreas se aplican contra afecciones reumáticas, y como astringente, estíptica (re seca los tejidos orgánicos) y antiséptica. Los Yaneshas, habitantes originarios de la Amazonía peruana, preparan té y baños de vapor de las hojas para las infecciones generales y la fiebre ⁽³⁸⁾.

En Colombia, los extractos de la planta se utilizan para tratar la disentería y la hemostasia. La planta se utiliza en la medicina popular brasileña para tratar enfermedades del tracto digestivo, la gripe y como repelente de insectos. En la Amazonia brasileña, las hojas de *P. aduncum* se utilizan para el tratamiento de enfermedades intestinales y estomacales. Las hojas de *P. aduncum* se utilizan para tratar la erisipela, la cistitis, la inflamación ginecológica, los trastornos del tracto digestivo, la cicatrización de heridas y la pielitis ⁽³⁸⁾.

f) Actividad farmacológica

Se han evaluado las actividades antibacterianas y antifúngicas *in vitro* del extracto crudo de éter de petróleo de *P. aduncum*. El extracto mostró una

fuerte actividad antibacteriana contra *Bacillus subtilis* , *E. coli* y *Micrococcus luteus* ⁽³⁸⁾.

En un bioensayo del extracto de etanol obtenido de las hojas de *P. aduncum* llevó a la identificación de benzoatos de metilo prenilados, dos cromenos y una flavanona, cuyas actividades antimicóticas fueron evaluadas por el mismo grupo de investigación contra *Cladosporium cladosporioides* y *Cladosporium sphaerospermum*. Los compuestos químicos benzoato de metilo y la pinocembrina mostraron la misma actividad que los antifúngicos nistatina y miconazol. En ensayos antifúngicos, el extracto de metanol obtenido de las hojas de *P. aduncum* inhibió moderadamente el crecimiento de *Candida albicans* (CMI: Concentración mínima inhibitoria de 1.25 mg / mL) ⁽³⁸⁾.

El aceite esencial de *P. aduncum* mostró actividad bactericida contra cepas resistentes a multidroga y estándar de *Staphylococcus* spp. El aceite fue más activo contra las cepas estándar de *S. aureus* y *S. epidermidis* (CMI de 500 y 250 µg / ml respectivamente) ⁽³⁸⁾. Los autores sugirieron que la actividad observada podría deberse a la acción sinérgica de diferentes componentes del aceite esencial, como la piperitona y la miristicina.

A partir de dos compuestos con actividad antiparasitaria significativa del extracto de diclorometano en las hojas de *P. aduncum*. El ácido 3,4-metoxi-benzoico, inhibió fuertemente el crecimiento de *Leishmania braziliensis* con una concentración inhibitoria máxima media (IC50) de 6,5 µg / ml, mientras que el 4-hidroxi-3- (ácido 3- metil-1-oxo-2-butenil) -5- (3-metil-2 butenil) benzoico demostró ser activo contra los promastigotes de *L. amazonensis*, *L. braziliensis* y *L. donovani*, con un IC50 17.8 µg / mL. Este mismo compuesto mostró una actividad moderada contra el epimastigote de *Tripanosoma cruzi* con un IC50 de 16.5 µg / mL. La bioactividad observada se relacionó con cadenas más cortas en la

molécula, la presencia de dos restos de isopreno alrededor del resto de ácido benzoico ⁽³⁸⁾.

Los aceites esenciales obtenidos de nueve especies de Piper están compuestos de monoterpenos y sesquiterpenos, y las diferencias en su composición pueden atribuirse a las diferencias genéticas y factores climáticos y del suelo. La composición química del aceite esencial de *Piper aduncum* fueron más activos contra una serie de microorganismos patógenos. Estos resultados son relevantes y sugieren su potencial para fines terapéuticos. ⁽³⁹⁾.

2.3. Marco conceptual

- Cicatrización de herida

La cicatrización de heridas en la piel es un proceso evolutivamente conservado, altamente coordinado y regulado temporalmente. Ocurre en las fases secuenciales pero superpuestas de la hemostasia, la inflamación, la proliferación y la remodelación ⁽⁴⁰⁾.

- Citocinas

Las citocinas liberadas por los neutrófilos durante la apoptosis son quimiotácticas para los monocitos, que comienzan a llegar 5 a 6 h después de la lesión ⁽⁴¹⁾.

- Epidermis

La epidermis es un epitelio estratificado compuesto de varias capas de queratinocitos, que proporciona una barrera física entre el ambiente y el organismo, protegiéndolo de agentes externos y patógenos, y limitando la pérdida de fluidos ⁽⁴²⁾.

- Epitelización

La epitelización se define como un proceso de cobertura de la superficie epitelial denudada. Los procesos celulares y moleculares involucrados en el

inicio, mantenimiento y finalización de la epitelización son esenciales para el cierre exitoso de la herida ⁽⁴²⁾.

- Heridas crónicas

Se caracterizan por inflamación no resuelta, epidermis no migratoria, función fibroblástica alterada y deposición de la célula extracelular, disminución de la angiogénesis, aumento de los niveles de proteasas y colonización y / o infección bacteriana ⁽⁴⁰⁾.

- Inflamación

La respuesta inflamatoria aguda tiene un papel integral en la cicatrización del tejido, siendo fundamental para el restablecimiento de la homeostasis. Inmediatamente después de la lesión, se produce vasoconstricción con la liberación de sustancias, como el tromboxano A2, y la prostaciclina por las membranas celulares, para prevenir la salida de sangre ⁽⁴³⁾.

- Linfocitos T

Las células T residentes en el tejido también desempeñan un papel en la regulación de la cicatrización de heridas de la piel. Es muy probable que estas células inmunitarias regulen la proliferación y diferenciación de los queratinocitos a través de su secreción de diversos factores de crecimiento, como el factor de crecimiento de fibroblastos (FGF-7, FGF-10) y el factor de crecimiento similar a la insulina (IGF) -1 ⁽⁴¹⁾.

- Macrófagos

Los macrófagos derivados de monocitos han sido ampliamente estudiados en el contexto de la cicatrización de heridas, y a menudo se consideran el tipo de célula inmunitaria más importante en este proceso. Además de los macrófagos derivados de los monocitos movilizados, en la mayoría de los tejidos existe una población de macrófagos residentes en el tejido que pueden proliferar tras la lesión ⁽⁴¹⁾.

- Neutrófilos

Son las primeras células inmunitarias reclutadas en el tejido lesionado y permanecen durante aproximadamente 24 h antes de sufrir la apoptosis. Juegan un papel central tanto en eliminar microbios como en promover la curación de heridas ⁽⁴¹⁾.

- Queratinocitos

Los queratinocitos, un componente celular importante de la epidermis, son responsables de restaurar la epidermis después de una lesión a través de un proceso denominado epitelización. Producen diversas hormonas, neuropéptidos y neurotransmisores, y expresan sus receptores que ayudan a mantener la homeostasis epidérmica y están implicados en tener un papel en el cierre de la herida ⁽⁴²⁾.

- Quimiocinas

Las quimiocinas están íntimamente involucradas en la orquestación de la curación de heridas. Son los reguladores importantes de los procesos de inflamación, neovascularización, reepitelización y reparación durante la cicatrización de heridas ⁽⁴⁴⁾.

- Sistema inmunológico

Clave en todo el proceso de curación de la herida, participando activamente para restablecer la homeostasis después de una lesión tisular a través de múltiples mecanismos ⁽⁴¹⁾.

2.4. Formulación de la hipótesis

H1: La crema base del extracto hidroalcohólico del *Piper aduncun* “matico” tiene efecto cicatrizante en animales de experimentación.

H0: La crema base del extracto hidroalcohólico del *Piper aduncun* “matico” no tiene efecto cicatrizante en animales de experimentación.

2.5. Operacionalización de las variables

Variables	Definición operacional	Dimensión	Indicadores	Escala de medición
Independiente Extracto hidroalcohólico de matico	<i>P. aduncum</i> es un arbusto tropical típico de América Central y del Sur. Presenta propiedades antimicrobianas	Concentración del extracto hidroalcohólico de matico Dosis diaria	Administración tópica g/mL	Nominal
Dependiente: Efecto cicatrizante en ratas albinas	La cicatrización es un proceso normal en el cuerpo humano, se logra a través de cuatro fases: hemostasia, inflamación, proliferación y remodelación	Tiempo de cicatrización Gramos necesarios para apertura de heridas cicatrizada	Intervalo Peso	Nominal

CAPÍTULO III: METODOLOGÍA

3.1. Tipo y nivel de la investigación

Según la participación del estudio es experimental. La investigación tipo experimental se presenta mediante la manipulación de una variable experimental no comprobada, en condiciones rigurosamente controladas, con el fin de describir de qué modo o por qué causa se produce una situación o acontecimiento particular ⁽⁴⁵⁾.

De acuerdo a su finalidad, la investigación es de tipo aplicada ya que modificara la variable dependiente por medio de la aplicación de la variable independiente, buscando con ello aportar a la solución de la realidad de la problemática ⁽⁴⁶⁾.

3.2. Descripción del método y diseño

3.2.1. Recolección y preparación de la muestra

Las hojas fueron recolectadas desde el departamento de Huánuco, luego se seleccionó a las hojas libres de materias extrañas, otras especies de plantas e impurezas mecánicas, ya seleccionada la planta se llevó al laboratorio para su posterior estudio.

3.2.2. Desección de las hojas

Se secan todas las plantas a excepción de las que van a ser empleadas para extraer aceites esenciales.

Este secado fue realizado en un lugar cubierto con techo, ya que se debe evitar el secado al sol directo. La aireación debe ser constante, el tiempo de secado varía según la planta. Previamente fue limpiado con algodón y alcohol de 70°.

3.2.3. Análisis fitoquímico

El método empleado para la elaboración de los extractos de la planta analizada fue la maceración por Eswar et al., (2015), utilizado como método de extracción en práctica de campo en productos naturales. Macerar es colocar la muestra en el solvente escogido y dejarla unos días; para ello, se usaron, por planta, 500 g de material seco que se colocó en un recipiente color ámbar, y se le adicionó agua y alcohol al 70% en una relación 1:3 ⁽⁴⁷⁾.

A esta mezcla de alcohol y agua, se agregaron los 500 g de material seco. Se agitó y se dejó en reposo por 7 a 15 días, revolviendo ocasionalmente; cumplido este tiempo, se filtró la mezcla en un beacker y así se obtuvo el extracto, se conservó a una temperatura ambiente entre 15 y 23 °C.

- Determinación de características organolépticas.

Para esta prueba se tomó una alícuota de 25 mL del extracto y se coloca en un vaso de precipitación de 50 mL para realizar el análisis sensorial (Tabla 2).

Tabla 2. Análisis organoléptico del extracto hidroalcohólico de hojas de “matico”

Aspecto organoléptico	Descripción
Color	Verde amarillento
Olor	Característico
Sabor	Agridulce
Aspecto	Líquido
Turbidez	Semitransparente

- Determinación de pH

Se toma una alícuota de 25 mL., de la muestra y se procede a medir directamente en el pH metro (4-7).

- Reacciones Químicas

○ Ensayo de Drangendorff

Está compuesto por tetrayodo de bismuto potásico y puede indicar la presencia del alcaloide con la formación de un precipitado naranja rojizo cuando se le adiciona a la solución ácida que contiene los alcaloides.

○ Ensayo de taninos

Si el extracto de la planta se realiza con alcohol, el ensayo determina tanto fenoles como taninos. A una alícuota del extracto alcohólico se le adiciona 3 gotas de una solución de tricloruro férrico al 5 % en solución salina fisiológica (cloruro de sodio al 0.9% en agua).

Si el extracto es acuoso el ensayo determina fundamentalmente taninos. A una alícuota del extracto se añade acetato de sodio para neutralizar y 3 gotas de una solución de tricloruro férrico al 5 % en solución salina fisiológica, un ensayo positivo puede dar la siguiente información:

Coloración rojo-vino compuestos fenólicos generales.

○ Flavonoides-ensayo de Shinoda.

Ensayo: Tomar 1ml de muestra en un tubo de ensayo limpio. Añadir algunas limaduras de Magnesio y sujetar con una pinza. Añadir cuidadosamente por la pared del tubo unas gotas de ácido clorhídrico concentrado (37%).

Interpretación de resultados: La aparición de coloraciones naranja a violeta es prueba positiva.

○ **Compuestos fenólicos – ensayo de FeCl₃.**

Ensayo: Tomar 1ml de muestra en un tubo de ensayo limpio. Añadir una gota de tricoloruro férrico al 1% en agua o alcohol.

Interpretación de resultados: La aparición de coloraciones violeta, verde, o azul se considera positiva.

○ **Alcaloides-ensayo de Mayer**

Ensayo: Tomar 2ml del extracto disuelto en el solvente orgánico y evaporar en baño de agua. Redisolver el residuo en 1ml de ácido clorhídrico al 1% en agua. Añadir 3 gotas del reactivo de Mayer.

La mayoría de los alcaloides reaccionan un precipitado blanco o amarillo claro, amorfo o cristalino. El precipitado (una sal compleja) puede disolverse posteriormente en algún solvente menos polar para su identificación (Tabla 3).

Tabla 3. Análisis fitoquímico del extracto hidroalcohólico de hojas de matico

Reacciones Químicas	Resultados
Dragendorff	+/-
Ensayo de taninos	+
Shinoda	++
Compuestos fenólicos	+/-
Mayer	+

Leyenda: presencia (+), ausencia (-)

Se observa que la solución del extracto hidroalcohólico del matico es más positivo a la reacción de shinoda que la de taninos y mayer, es dudosa en la reacción de Dragendorff también en los compuestos fenólicos (Tabla 3).

3.2.4. Elaboración de la crema a base de matico

Excipientes y principio activo para elaboración de crema a base de matico

Formula	Gramos (g)
Lanett Sx	12
LSS	1
Glicerina	5
Propilenglicol	5
Metil parabeno	0.1
Propilparabeno	0.05
Agua destilada	77 ml
Extracto del matico	5ml

- Preparación de la crema de Matico

1. Verter los metil parabenos junto con el agua a un beaker y someterlo al calor.
2. Luego de haber disuelto todo esperar que la temperatura de la disolución este a una temperatura de 70°C.
3. Luego de haber esperado que la temperatura sea la adecuada llevarlo a la cocinilla y agregar el LSS y agitar hasta su disolución.
4. Agregar en el proceso la glicerina y el propilenglicol y agitar hasta su disolución.
5. En otro beaker colocar propilparabeno más el lanett SX hasta su disolución.
6. Calentar hasta fusión de los excipientes, llevar a una temperatura de 70°C.

7. Luego para finalizar se unirá el primer beaker en el segundo para luego mover y agregar los 5 ml de extracto de matico y continuar con el envasado y el rotulado. .

A continuación se observa en la Tabla 4, se observa el diseño experimental en roedores.

Tabla 4. Diseño experimental del efecto cicatrizante del matico en roedores

Animales de experimentación	Peso	% Crema	Tipo de heridas
Ratòn N° 1	23 g	25 %	Simple
Ratòn N° 2	25 g	25 %	Superficial
Ratòn N° 3	26 g	25 %	Profunda
Rata N° 1	295 g	40 %	Simple
Rata N° 2	300 g	40 %	Superficial
Rata N° 3	301 g	40 %	Profunda

3.3. Población y muestra:

3.3.1. Población

Ejemplares de mático originarios del departamento Huánuco, y tres ratas y 3 ratones albinos.

3.3.2. Muestra

Se utilizó 5 kilos del vegetal en estudio y los roedores representaron durante todo el procedimiento experimental.

3.4. Técnicas e instrumentos de recolección de datos:

La técnica de datos se realizó a través de la observación y los instrumentos de aplicación serán con la ficha de control.

3.5. Técnicas de procesamiento y análisis de datos:

Para el procesamiento de la base de datos se empleó el programa estadístico SPSS versión 21 empleando la prueba T de Student para muestras relacionadas y el programa Excel para la elaboración de gráficos.

CAPITULO IV: PRESENTACIÓN Y ANÁLISIS DE LOS RESULTADOS

4.1. Presentación de los resultados

En la Tabla 5, se observa la evolución de la cicatrización de heridas: la herida simple al 25% cicatriza en dos días mientras la de 40% en un día;

Tipos de heridas	Tiempo de evolución en %
------------------	--------------------------

herida superficial al 25% cicatriza en 4 días mientras la del 40% en tres días; la herida profunda al 25% cicatriza en una semana y la del 40% en cinco días.

Tabla 5. Evolución de la cicatrización tipos de heridas y días de evolución

Tipos de heridas	Concentración de la crema (%)	Tamaño de la herida (cm)	Días de evolución						
			1º (cm)	2º (cm)	3º (cm)	4º (cm)	5º (cm)	6º (cm)	7º (cm)
Simple	25	2	1	2	-	-	-	-	-
Simple	40	2	2	-	-	-	-	-	-
Superficial	25	3,5	0,7	1,5	2,4	3,5	-	-	-
Superficial	40	3,5	1	2,3	3,5	-	-	-	-
Profunda	25	3,5	0,3	0,8	1,4	1,9	2,5	3	3,5
Profunda	40	3,5	0,5	1	1,6	2,5	3,5	-	-

En la Tabla 6, se evalúa el progreso del tiempo de evolución de la cicatrización se expresa en %, que va en forma decreciente ya que el 100% significa el día cero o el inicio del avance de la herida y el porcentaje significa el cierre de la herida o cicatrización.

Tabla 6. Progreso del tiempo de evolución de la cicatrización

	0 ^a	1 ^o	2 ^o	3 ^o	4 ^o	5 ^o	6 ^o	7 ^o
Simple	100	50	0					
Simple	100	0						
Superficial	100	80	57,1	31,4	0			
Superficial	100	71,4	34,3	0				
Profunda	100	91,4	77,1	60	45,7	28,6	14,3	0%
Profunda	100	85,7	71,4	54,3	28,6	0		

En cuanto a la Figura 7, la herida simple con crema al 25%, se verifica que la herida pliega al 50% y al segundo día cicatrizó por completo (0%), siendo positivo el estudio.

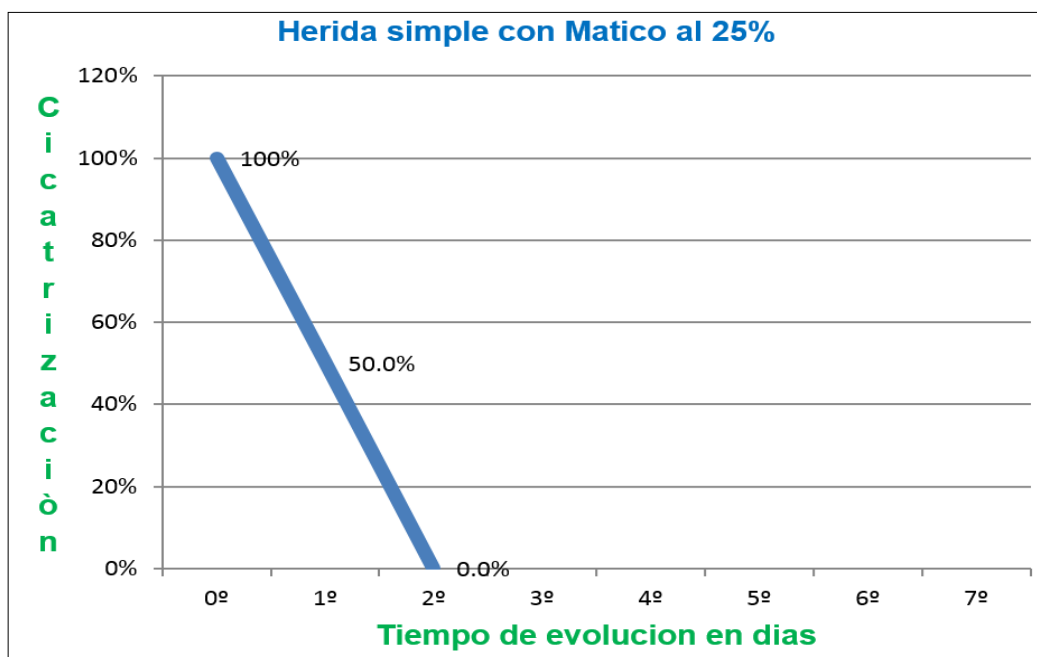


Figura 7. Evolución de la herida simple con crema de matico al 25%

La herida simple con crema al 40%, se verifica que la herida cicatriza en un solo día por completo (0%), siendo positivo al estudio (Figura 8).

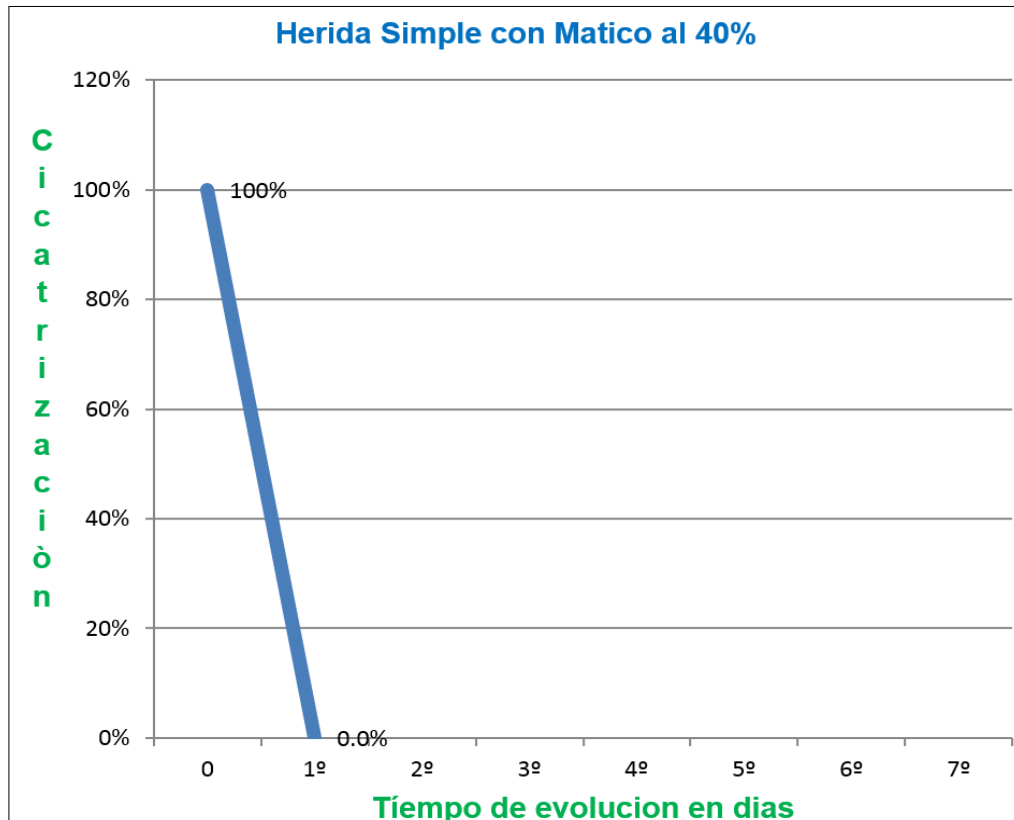


Figura 8. Evolución de la herida simple con crema de matico al 40%

En una herida profunda, con crema al 25%, se verifica que la herida al primer día plega un 8.6%, al segundo día 22,9% y al tercer día 40%, al cuarto día 54,3%, al quinto día 71,4%, al sexto día 85,7% y totalmente cicatriza el sétimo día (0%), siendo positivo el estudio (Figura 9).

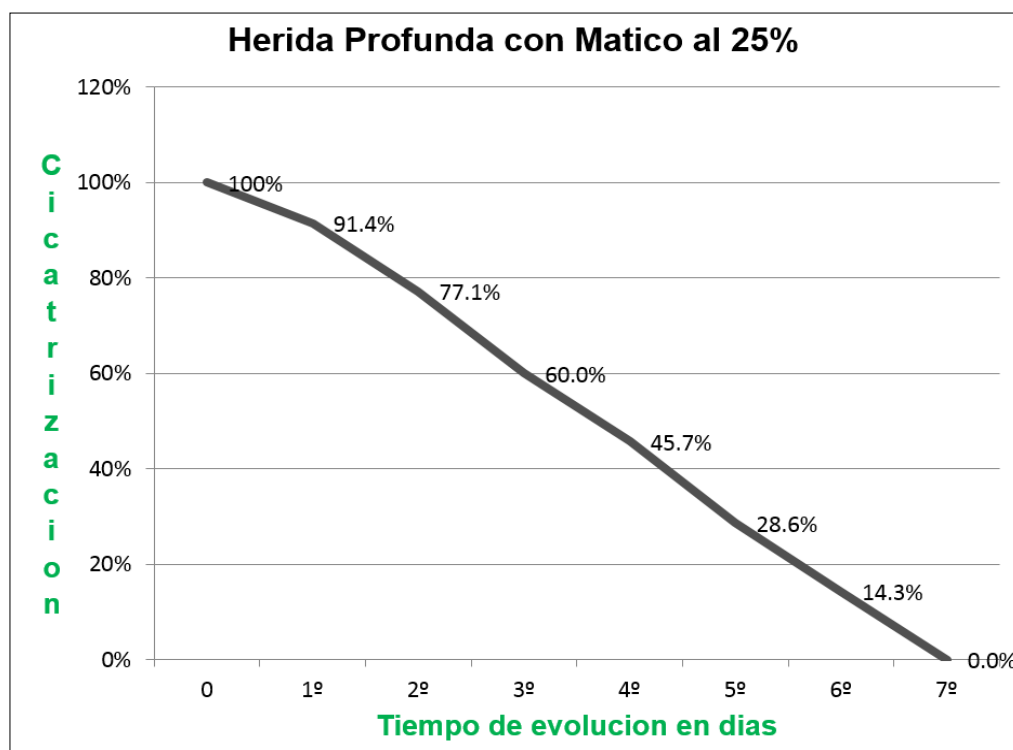


Figura 9. Evolución de la cicatrización en herida profunda con crema al 25%.

Finalmente en la Figura 10, en una herida profunda con crema al 40%, se verifica que la herida al primer día cierra un 14,3%, al segundo día cicatriza 82,6% y el tercero 45,7%, el cuarto día 71,4 %, el séptimo día cicatrización total (0%), siendo positivo el estudio.

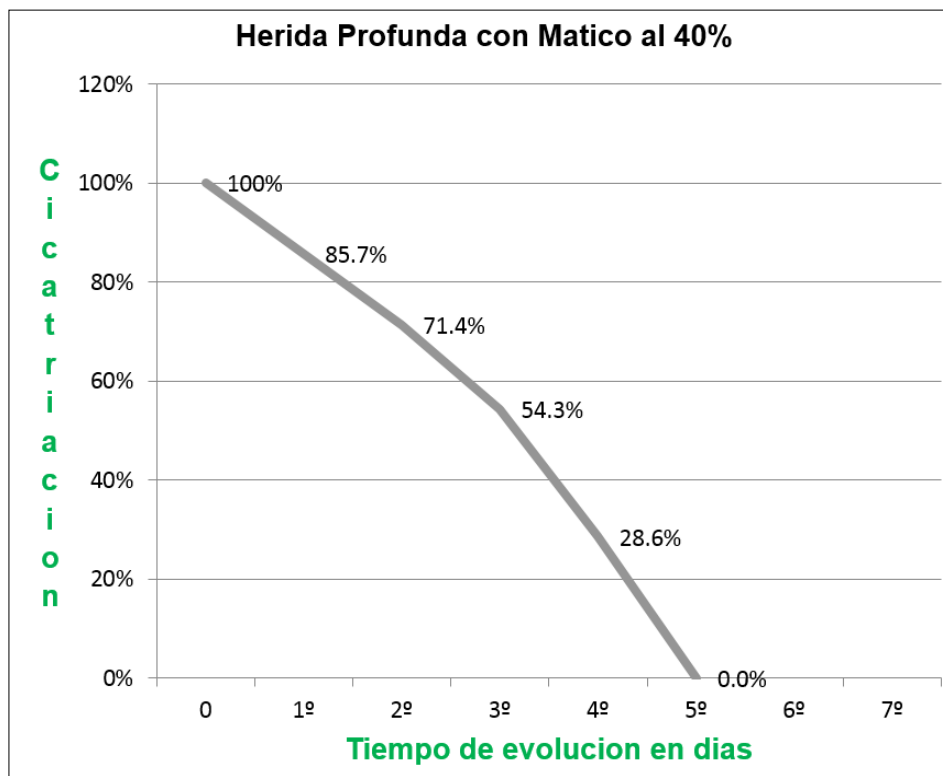


Figura 10. Evolución de la cicatrización en herida profunda con crema al 40%.

4.2. Discusión

De los resultados en la Tabla 3, entre los principales metabolitos secundarios que presenta las hojas de *Piper aduncum* (“matico”) se encuentran los alcaloides, compuestos fenólicos, flavonoides y taninos. Se sabe que los componentes principales de los extractos naturales, como los flavonoides, los fenoles y los taninos, actúan como eliminadores de radicales libres. Esto plantea la posibilidad intrigante de utilizar recursos naturales para la curación de heridas dérmicas ⁽⁴⁸⁾.

Shah et al (2017), estudio al vegetal *Terminalia arjuna* que contiene el ácido tánico, un polifenol vegetal, que tiene efectos en heridas crónicas que se caracterizan por una hiperinflamación y una alta actividad de la colagenasa, propone un tratamiento tópico en pacientes diabéticas. Los taninos extraídos de *T. chebula* también promueve la angiogénesis en las heridas de los modelos de rata mostrada por la regulación positiva del factor de crecimiento endotelial vascular (VEGF) y la mayor formación de nuevos vasos en la fase inflamatoria. También es posible que los efectos de curación de la herida con *T. chebula* también se deban a sus efectos antiinflamatorios ⁽⁴⁹⁾. Amri et al., (2017), afirma que *Marrubium vulgare* L posee un contenido relevante de flavonoides y fenoles, que están relacionados con las propiedades en la reparación de tejidos. De hecho, las evidencias bibliográficas sugieren que tanto los flavonoides como los fenoles promueven la proliferación de fibroblastos y la migración celular hasta la formación de nuevos vasos sanguíneos y capilares ⁽⁵⁰⁾. En la especie marina *Cucumaria frondosa*, pueden atribuirse a su contenido fenólico, en particular a los flavonoides que actúan contra las reacciones oxidativas. Sin embargo, todavía faltan estudios sobre los efectos antioxidantes en la cicatrización de heridas. Estudios anteriores se habían centrado solo en las actividades antiinflamatorias y antibacterianas del *C. frondosa* en la curación de heridas ⁽⁹⁾.

En las investigaciones de Bahramsoltani et al (2017), en las pruebas de detección fitoquímicas demostraron la presencia de flavonoides y

compuestos fenólicos en los extractos tanto metanólicos como etanólicos de la cáscara de *Cucurbita moschata*, afirmando acción cicatrizante y antibacteriana en el nivel experimental ⁽⁵¹⁾. En cuanto a la presencia de alcaloides, en los estudios de Lopes-Affonso et al (2016) en el extracto acuoso de *Coffea arabica* (café) el contenido de alcaloides reveló cantidades importantes de cafeína y trigonelina, mejoró la cicatrización de la herida de la piel en el modelo de ratones ⁽⁵²⁾. Por lo tanto, para dilucidar la propiedad farmacológica del “matico” en la cicatrización de heridas, se deben realizar estudios adicionales. Además, se deben explorar otras actividades biológicas en las lesiones dermatológicas.

En la Tabla 5 y 6, referente a la evolución de la cicatrización, se observa una variación en el tiempo para la cicatrización total a base de una crema de “matico” en heridas inducidas. Nuestros resultados son similares a los hallazgos de Prakoso et al., (2018), en la aplicación tópica de *Aloe vera* en la curación de heridas en la piel en ratas, se observaron exámenes macroscópicos y microscópicos a los 5, 10 y 15 días después de la biopsia de la piel. El resultado mostró que la aplicación tópica de 1% y 2% de crema de *Aloe vera* redujo significativamente el porcentaje de herida, la infiltración de leucocitos, la angiogénesis y la expresión de linfocitos CD8 + y aumentó el grosor epidérmico y la expresión de linfocitos CD4 + ($p \leq 0,05$). No hubo diferencias significativas en el número de fibroblastos en todos los grupos. Originado la posibilidad que *Piper aduncum* a través de la vía tópica tiene un potencial de curación de la herida ⁽⁵³⁾. Mientras en la investigación de Bhatia et al (2016), ha reportado que *Morus alba* L. (Morera) a partir del metabolito isoquercetina, a partir de una formulación dermatológica, aumento el porcentaje de cicatrización de la herida y una disminución significativa en el período de epitelización en los grupos tratados con crema a base de isoquercetina 0,06% en comparación con el grupo control, los estudios bioquímicos de tejidos indican un posible papel de la eliminación de radicales libres en los efectos observados de la isoquercetina en la cicatrización de herida ⁽⁵⁴⁾.

En cuanto a las Figuras 7,8,9 y 10 en el tipo de herida simple y profunda, los cambios en el período de cicatrización mejoraban de acuerdo a la concentración de 25% y 40%, van mejorando paulatinamente día por día en un lapso de tratamiento de siete días. Estos hallazgos se relacionan con las investigaciones de Lalrinzuali et al (2018) en la aplicación tópica del extracto de etanol de la corteza del tallo de *Oroxylum indicum* en ratones albinos en la herida por escisión se aplicó por vía tópica con un 5%, 10%, 20% o 30% de gel de extracto del vegetal, dio lugar a un aumento dependiente de la concentración en la cicatrización de la herida y el tiempo medio de curación de la herida, el mayor efecto de la herida se registró para el 10% de *Oroxylum indicum*. De manera similar, la aplicación tópica de diferentes concentraciones del extracto etanólico aumentó la síntesis de ADN y neocolágeno de una manera dependiente de la dosis en todos los días posteriores a la herida. El estudio de los mecanismos moleculares reveló la supresión de NF-κB y COX-II de una manera dependiente de la dosis en la regeneración de la herida de ratones con una inhibición máxima al 10% de la muestra ⁽⁵⁵⁾.

Mientras en los estudios de Lin LX et al (2016), con *Aloe vera* (emodina) y *Vitis vinífera* (resveratrol) en el procedimiento de curación de heridas por quemadura observó un aumento significativo en la actividad de curación de la herida en ratones tratados con aloe emodina 500 ng en pomada y 500 ng de resveratrol crema, en comparación con los que recibieron tratamientos de control, el tiempo durante los 7 días posteriores a la lesión de la herida por quemadura, pero a los 10 días posteriores a la lesión, se observó una curación constante y progresiva de las heridas en los animales de control ⁽⁵⁶⁾.

CAPITULO V: CONCLUSIONES Y RECOMENDACIONES

5.1. Conclusiones

- Los componentes activos de las hojas de *Piper aduncun* “matico”, identificados fueron alcaloides, compuestos fenólicos, flavonoides y taninos.
- En condiciones experimentales *Piper aduncun* presenta efecto cicatrizante en crema a base del extracto hidroalcohólico a la concentración del 40%
- Las heridas simples y profundas fueron inferiores (25%) en los días de cicatrización en relación al 40% en la formulación de crema de matico.
- Las concentraciones del 40% del extracto hidroalcohólico “matico” es superior al 25% en el proceso de cicatrización en heridas superficiales y profundas.

5.2. Recomendaciones:

- Es imperativo promover el valor de todas las terapias, ya sean sintéticas o naturales, la creciente demanda de terapias basadas en fitoquímicos justifica la investigación de estos productos, por el cual se requiere mayores estudios a nivel celular
- Se necesita más investigación para resaltar el papel de *Piper aduncun* (“matico”) sobre el mecanismo acción molecular cicatrizante. Además de demostrar su eficacia, seguridad clínica y evaluar los costos.
- El uso experimental de la formulación de “matico” muestra la importancia de formular y estandarizar el producto medicinal, como los pasos iniciales de la perspectiva de la producción en masa.

REFERENCIAS BIBLIOGRÁFICAS

1. Lin P, Sermersheim M, Li H, Lee P, Steinberg S, Ma J. Zinc in Wound Healing Modulation. *Nutrients*. 2018; 10(1): 16. DOI: 10.3390/nu10010016.
2. Salibian A, Del Rosario A, Severo L, Nguyen L, Banyard D, Toranto J, et al. Current concepts on burn wound conversion – a review of recent advances in understanding the secondary progressions of burns. *Burns*. 2016 August; 42(5): 1025–1035. DOI:10.1016/j.burns.2015.11.007.
3. Gupta S, Andersen C, Black J, Leon J, Fife C, Lantis J, et al. Management of Chronic Wounds: Diagnosis, Preparation, Treatment, and Follow-up. *Wounds [Internet]*. 2017 [citado 23 de febrero de 2019]; 29 (9 suppl):S19–S36. Disponible en: https://www.woundsresearch.com/sites/woundsresearch.com/files/2018-08/Acelity_Supp_PRINTER.pdf.
4. Gould L, Abadir P, Brem H, Carter M, Conner-Kerr T, Davidson J. Chronic Wound Repair and Healing in Older Adults: Current Status and Future Research. *Wound Repair Regen*. 2015 Jan; 23(1): 1–13. DOI: 10.1111/wrr.12245.
5. Cullum N, Buckley H, Dumville J, Hall J, Lamb K, Madden M, et al. Wounds Research for Patient Benefit: un programa de investigación de 5 años . Programa de subvenciones Appl Res [Internet]. 2016 [citado 23 de febrero de 2019]; 4 (13). Disponible en: <https://www.ncbi.nlm.nih.gov/pubmed/27583319>.
6. Christie J, Gray T, Dumville J, Cullum N, van Wouwe J. Do systematic reviews address community healthcare professionals' wound care uncertainties? Results from evidence mapping in wound care. *PLoS One*. 2018; 13(1): e0190045. DOI: 10.1371/journal.pone.0190045.

7. Ho J, Walsh C, Yue D, Dardik A, Cheema U. Current Advancements and Strategies in Tissue Engineering for Wound Healing: A Comprehensive Review. *Adv Wound Care*. 2017; 6(6):191–209. DOI: 10.1089/wound.2016.0723
8. Baquerizo-Nole K, Yim E, Van Driessche F, Davidson J, Martins-Green M, Sen C. Wound Research Funding from Alternative Sources of Federal Funds in 2012. *Wound Repair Regen*. 2014; 22(3): 295–300. DOI:10.1111/wrr.12175.
9. Ibrahim N, Wong S, Mohamed I, Mohamed N, Chin K, Ima-Nirwana S, et al. Wound Healing Properties of Selected Natural Products. *Int J Environ Res Public Health*. 2018 Nov;15(11):2360. DOI: 10.3390/ijerph15112360.
10. Alcedo C. Efecto cicatrizante del extracto hidroalcohólico de las hojas de *Gamochaeta purpurea* (L.) Cabrera “keto keto”, en ungüento aplicados en ratones *Mus musculus* Balb c. [Tesis]. Lima: Universidad María Auxiliadora; 2018.
11. Alcedo C, Lopez K, Lozada D, Seminario R, Cueva R, Robles P, et al Perez. Efecto cicatrizante del ungüento de *Dodonaea viscosa* Jacq. chamisa en ratones Balb/C 53. *Ágora Rev. Cient* [Internet]. 2017 [citado 23 de febrero de 2019] ; 04(02):e2. Disponible en:
<https://revistaagora.com/index.php/cieUMA/article/view/84/85>

12. Paco K, Ponce-Soto L, Lopez-Illasaca M, Aguilar J. Determinación del efecto cicatrizante de *Piper aduncum* (matico) en fibroblastos humanos. Rev Peru Med Exp Salud Pública [Internet]. 2016 [citado 24 de febrero de 2019]; 33(3):438-47.
Disponible en: <http://www.scielo.org.pe/pdf/rins/v33n3/a08v33n3.pdf>.
13. Gallardo G, Barboza L. Efecto cicatrizante del gel elaborado del látex de Croton lechleri “Sangre de Drago”. Rev Cient Cienc Méd [Internet]. 2015 [citado 24 de febrero de 2019]; 8(1): 10-16. Disponible en:
<https://www.redalyc.org/pdf/4260/426041256003.pdf>.
14. Asgarirad H, Chabra A, Rahimnejad M, Hosseinzadeh A, Davoodi A, Azadbakht M. Comparison of *Albizia Julibressin* and Silver Sulfadiazine in Healing of Second and Third Degree Burns. World J Plast Surg [Internet]. 2018 Jan [citado 25 de febrero de 2019]; 7(1): 34–44. Disponible en:
<https://www.ncbi.nlm.nih.gov/pmc/articles/PMC5890364/pdf/wjps-7-034.pdf>.
15. Choi J, Park YG, Yun MS, Seol JW. Effect of herbal mixture composed of *Alchemilla vulgaris* and Mimosa on wound healing process. Biomed Pharmacother. 2018; 106:326-332. DOI: 10.1016/j.biopha.2018.06.141.
16. Elzayat E, Auda S, Alanazi F, Al-Agamy M. Evaluation of wound healing activity of henna, pomegranate and myrrh herbal ointment blend. Saudi Pharm J. 2018 Jul; 26(5): 733–738. DOI: 10.1016/j.jsps.2018.02.016.

17. Mahboubi M, Taghizadeh M, Khamechian T, Tamtaji O, Mokhtari R, Talaei S. The Wound Healing Effects of Herbal Cream Containing *Oliveria decumbens* and *Pelargonium graveolens* Essential Oils in Diabetic Foot Ulcer Model. *World J Plast Surg* [Internet]. 2018 [citado 25 de febrero de 2019]; 7(1): 45–50. Disponible en:

<https://www.ncbi.nlm.nih.gov/pmc/articles/PMC5890365/pdf/wjps-7-045.pdf>

18. Tran G, Le N, Dam S. Potential Use of Essential Oil Isolated from *Cleistocalyx operculatus* Leaves as a Topical Dermatological Agent for Treatment of Burn Wound. *Dermatol Res Pract*. 2018; 2018: 2730169. DOI: 10.1155/2018/2730169.

19. Xu X, Li X, Zhang L, Liu Z, Pan Y, Chen D, et al. Enhancement of Wound Healing by the Traditional Chinese Medicine Herbal Mixture *Sophora flavescens* in a Rat Model of Perianal Ulceration. *In Vivo*. 2017 Jul-Aug;31(4):543-549. DOI: 10.21873/invivo.11092.

20. Babaeizadeh S, Heydarnejhad S, Pirbalouti AG, Khamesipoor F, Moghtadaei-Khorasgani E, Heydari-Soureshjani P. Wound healing activity of extract from *Thymus daenensis* in burn wound model: an experimental animal study. *Acta Pol Pharm* [Internet]. 2016 Nov [citado 25 de febrero de 2019]; 73(6):1615-1622. Disponible en:

<https://www.ncbi.nlm.nih.gov/pubmed/29634117>.

21. Wong R, Geyer S, Weninger W, Guimberteau JC, Wong JK. The dynamic anatomy and patterning of skin. *Exp Dermatol*. 2016 Feb;25(2):92-8. DOI: 10.1111/exd.12832.

22. Abaci H, Guo Z, Doucet Y, Jacków J, Christiano A. Next generation human skin constructs as advanced tools for drug development. *Exp Biol Med* . 2017; 242(17): 1657–1668. DOI: 10.1177/1535370217712690.
23. Berthon JY, Nachat-Kappes R, Bey M, Cadoret JP, Renimel I, Filaire E. Marine algae as attractive source to skin care. *Free Radic Res*. 2017 Jun;51(6):555-567. DOI: 10.1080/10715762.2017.1355550.
24. Pancorbo-Hidalgo P. Investigación sobre las heridas. *Gerokomos* [Internet]. 2016 [citado 25 de febrero de 2019]; 27(3):89-90. Disponible en: http://scielo.isciii.es/pdf/geroko/v27n3/01_editorial.pdf.
25. Chhabra S, Chhabra N, Kaur A, Gupta N. Wound Healing Concepts in Clinical Practice of OMFS. *J Maxillofac Oral Surg*. 2017 Dec; 16(4): 403–423. DOI: 10.1007/s12663-016-0880-z
26. Han G, Ceilley R. Chronic Wound Healing: A Review of Current Management and Treatments. *Adv Ther*. 2017; 34(3): 599–610. DOI: 10.1007/s12325-017-0478-y.
27. Gonzalez A, Costa T, Andrade Z, Medrado A. Wound healing - A literature review. *An Bras Dermatol*. 2016 Sep-Oct; 91(5): 614–620. DOI: 10.1590/abd1806-4841.20164741.
28. Lindley LE, Stojadinovic O, Pastar I, Tomic-Canic M. Biology and biomarkers for wound healing. *Plast Reconstr Surg* [Internet]. 2016 [citado 25 de febrero de 2019]; 138 (Suppl. 3): 18S - 28S. Disponible en:

<https://insights.ovid.com/crossref?an=00006534-201609001-00005>.

29. Berman B, Maderal A, Raphael B. Keloids and hypertrophic scars: pathophysiology, classification, and treatment. *Dermatol Surg* [Internet]. 2017 [citado 25 de febrero de 2019]; 43 (Suppl. 1): S3-S18. Disponible en:

<https://www.scopus.com/record/display.uri?eid=2-s2.0-85010204545&origin=inward&txGid=72ce1535e16b4a4679b956b5f0da3877>.

30. Wang PH, Huang BS, Horng HC, Yeh CC, Chen YJ. Wound healing. *Journal of the Chinese Medical Association* [Internet]. 2018 [citado 25 de febrero de 2019]; 81(2): 94-101. Disponible en:

<https://www.sciencedirect.com/science/article/pii/S1726490117303088?via%3Dihub#bib1>.

31. Plikus M, Guerrero-Juarez C, Ito M, Li Y, Dedhia P, Zheng Y, et al. Regeneration of fat cells from myofibroblasts during wound healing. *Science* [Internet]. 2017 [citado 25 de febrero de 2019]; 355 : 748-752. Disponible en: <http://science.sciencemag.org/content/355/6326/748>.

32. Tsai H, Wang P, Tsui K. Mesenchymal stem cell in wound healing and regeneration. *J Chin Med Assoc*. 2017; 81(3):223-224. DOI: 10.1016/j.jcma.2017.06.011.

33. Monzote L, Scull R, Cos P, Setzer W. Essential Oil from *Piper aduncum*: Chemical Analysis, Antimicrobial Assessment, and Literature Review. *Medicines (Basel)*. 2017 Sep; 4(3): 49. DOI: 10.3390/medicines4030049.

34. Villamizar L, Cardoso M, de Andrade J, Teixeira M, Soares M. Linalool, a *Piper aduncum* essential oil component, has selective activity against *Trypanosoma cruzi* trypomastigote forms at 4°C. *Mem Inst Oswaldo Cruz*. 2017; 112(2): 131–139.

DOI: 10.1590/0074-02760160361.

35. Flores K, Puente A. Actividad antibacteriana del aceite esencial de *Piper aduncum* “matico” sobre *Escherichia coli* [Tesis]. Huancayo: Universidad Peruana los Andes; 2016.
36. Mamood S, Hidayatulfathi O, Budin S, Ahmad Rohi G, & Zulfakar M. The formulation of the essential oil of *Piper aduncum* (Piperales: Piperaceae) increases its efficacy as an insect repellent. Bulletin of Entomological Research. 2016; 107(01): 49–57. DOI:10.1017/s0007485316000614.
37. Luyen B, Thao N, Widowati W, Fauziah N, Maesaroh M, Herlina T, et al. Chemical constituents of *Piper aduncum* and their inhibitor effects on soluble epoxide hydrolase and tyrosinase. Med Chem Res [Internet]. 2016 [citado 25 de febrero de 2019]; 26 (1): 220–226. Disponible en: <https://repository.maranatha.edu/21265/1/Int%20Publikasi%202016-8%20%28MCR%20Thao-Wahyu%20FKUKM%29.pdf>.
38. Durant-Archibold J, Santana A, Gupta M. Ethnomedical uses and pharmacological activities of most prevalent species of genus *Piper* in Panama: A review. Journal of Ethnopharmacology. 2018; 217: 63–82. DOI:10.1016/j.jep.2018.02.008.
39. Bernuci KZ, Iwanaga CC, Fernandez-Andrade CM, Lorenzetti FB, Torres-Santos EC, Faiões VD, et al. Evaluation of Chemical Composition and Antileishmanial and Antituberculosis Activities of Essential Oils of *Piper* Species. Molecules. 2016; 21(12). pii: E1698. DOI: 10.3390/molecules21121698.
40. Hamdan S, Pastar I, Drakulich S, Dikici E, Tomic-Canic M, Deo S, et al. Nanotechnology-Driven Therapeutic Interventions in Wound Healing: Potential Uses and Applications. ACS Cent Sci. 2017 Mar 22; 3(3): 163–175. DOI: 10.1021/acscentsci.6b00371.


41. Larouche J, Sheoran S, Maruyama K, Martino M. Immune Regulation of Skin Wound Healing: Mechanisms and Novel Therapeutic Targets. *Adv Wound Care* . 2018 ; 7(7): 209–231. DOI: 10.1089/wound.2017.0761
42. Pastar I, Stojadinovic O, Yin N, Ramirez H, Nusbaum A, Andrew Sawaya A, et al. Epithelialization in Wound Healing: A Comprehensive Review. *Adv Wound Care* . 2014 ; 3(7): 445–464. DOI: 10.1089/wound.2013.0473.
43. Serra M, Barroso W, da Silva N, Silva S, Borges A, Abreu I, et al. From Inflammation to Current and Alternative Therapies Involved in Wound Healing. *Int J Inflam*. 2017; 2017: 3406215. DOI: 10.1155/2017/3406215.
44. Balaji S, Watson C, Ranjan R, King A, Bollyky P, Keswani S. Chemokine Involvement in Fetal and Adult Wound Healing. *Adv Wound Care (New Rochelle)*. 2015 Nov ; 4(11): 660–672. DOI: 10.1089/wound.2014.0564.
45. Baena P, Guillermina M. Metodología de la investigación [Internet]. 1ra edición. México: Grupo Editorial Patria; 2014. [citado 25 de febrero del 2019]. Disponible en:
<https://books.google.com.pe/books?isbn=6077440035>.
46. Hernández R, Fernández C, Baptista P. Metodología de la investigación. [Internet]. Buenos aires: McGraw-Hill; 2010. [citado 25 de febrero del 2019]. Disponible en:
http://www.esup.edu.pe/descargas/dep_investigacion/Metodologia%20de%20la%20investigaci%C3%B3n%205ta%20Edici%C3%B3n.pdf.
47. Eswar. A., Isha. Z., Shanmugasundaram, S., Ramamoorthy, K., & Nanda R. Evaluation of preliminary qualitative analysis of Clam *Paphia malabarica* extracts from Girgon chowpatty Creek, Mumbai. *J Pharm Chem Biol Sci* [Internet]. 2015 [citado 25 de febrero del 2019]; 3(4): 461-468. Disponible en: https://www.jpCBS.info/2015_3_4_04_Eswar.pdf.

48. Park J, Choi S, Park S, Lee Y, Park J, Song P, et al. Promoting Wound Healing Using Low Molecular Weight Fucoidan in a Full-Thickness Dermal Excision Rat Model. *Mar Drugs*. 2017 Apr; 15(4): 112. DOI: 10.3390/md15040112.
49. Shah A, Amini-Nik S. The Role of Phytochemicals in the Inflammatory Phase of Wound Healing. *Int J Mol Sci*. 2017 May; 18(5): 1068. DOI: 10.3390/ijms18051068.
50. Amri B, Martino E, Vitulo F, Corana F, Ben-Kaâb L, Rui M, et al. *Marrubium vulgare* L. Leaf Extract: Phytochemical Composition, Antioxidant and Wound Healing Properties. *Molecules*. 2017; 22(11). pii: E1851. DOI: 10.3390/molecules22111851.
51. Bahramsoltani R, Farzaei M, Abdolghaffari A, Rahimi R, Samadi N, Heidari M, et al. Evaluation of phytochemicals, antioxidant and burn wound healing activities of *Cucurbita moschata* Duchesne fruit peel. *Iran J Basic Med Sci*. 2017; 20(7): 798–805. DOI: 10.22038/IJBMS.2017.9015.
52. Lopes Affonso R, Voytena A, Fanan S, Pitz H, Coelho D, Horstmann A, et al. Phytochemical Composition, Antioxidant Activity, and the Effect of the Aqueous Extract of Coffee (*Coffea arabica* L.) Bean Residual Press Cake on the Skin Wound Healing. *Oxid Med Cell Longev*. 2016; 2016: 1923754. DOI: 10.1155/2016/1923754.
53. Prakoso Y, Kurniasih. The Effects of *Aloe vera* Cream on the Expression of CD4+ and CD8+ Lymphocytes in Skin Wound Healing. *J Trop Med*. 2018; 2018: 6218303. DOI: 10.1155/2018/6218303.
54. Bhatia N, Kaur G, Soni V, Kataria J, Dhawan R. Evaluation of the wound healing potential of isoquercetin-based cream on scald burn injury in rats. *Burns Trauma*. 2016; 4: 7. DOI: 10.1186/s41038-016-0032-1.

55. Lalrinzuali K, Vabeiryureilai M, Jagetia GC. Topical application of stem bark ethanol extract of Sonpatha, *Oroxylum indicum* (L.) Kurz accelerates healing of deep dermal excision wound in Swiss albino mice. *J. Ethnopharmacol.* 2018 ; 227:290-299. DOI: 10.1016/j.jep.2018.08.018
56. Lin LX, Wang P, Wang YT, Huang Y, Jiang L, Wang XM. *Aloe vera* and *Vitis vinifera* improve wound healing in an in vivo rat burn wound model. *Mol Med Rep.* 2016 Feb;13(2):1070-6. DOI: 10.3892/mmr.2015.4681.

ANEXOS

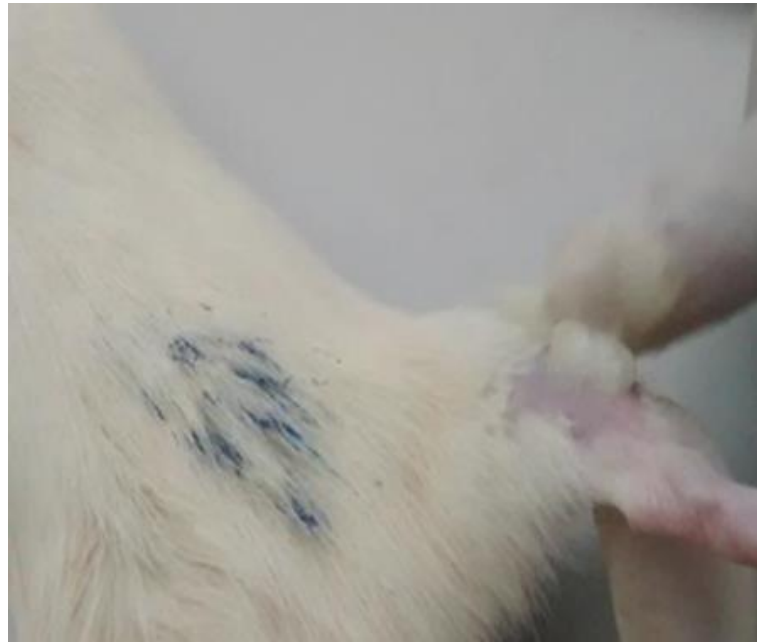Anexo 1. Identificación fitoquímica



Anexo 2. Formulación de la crema de *Piper aduncun*



Anexo 3. Aplicación de la crema de “matico”



Anexo 5. Efecto cicatrizante de la crema de “matico”

